

ФЕДЕРАЛЬНОЕ ГОСУДАРСТВЕННОЕ
БЮДЖЕТНОЕ ОБРАЗОВАТЕЛЬНОЕ УЧРЕЖДЕНИЕ
ВЫСШЕГО ОБРАЗОВАНИЯ
«КУБАНСКИЙ ГОСУДАРСТВЕННЫЙ МЕДИЦИНСКИЙ УНИВЕРСИТЕТ»
МИНИСТЕРСТВА ЗДРАВООХРАНЕНИЯ
РОССИЙСКОЙ ФЕДЕРАЦИИ

На правах рукописи

БЕЛАШ СЕРГЕЙ АЛЕКСАНДРОВИЧ

**РЕКОНСТРУКТИВНЫЕ ВМЕШАТЕЛЬСТВА
НА КОРОНАРНЫХ АРТЕРИЯХ
ПРИ ИХ ДИФФУЗНОМ АТЕРОСКЛЕРОТИЧЕСКОМ ПОРАЖЕНИИ**

3.1.15. Сердечно-сосудистая хирургия
(медицинские науки)

3.1.6. Онкология, лучевая терапия
(медицинские науки)

ДИССЕРТАЦИЯ
на соискание учёной степени
доктора медицинских наук

Научные консультанты:

доктор медицинских наук,

Барбухатти К.О.,

доктор медицинских наук,

профессор, академик РАН

Порханов В.А.

КРАСНОДАР - 2022

ОГЛАВЛЕНИЕ

ВВЕДЕНИЕ.....	4
ГЛАВА 1. ПРОБЛЕМА РЕВАСКУЛЯРИЗАЦИИ МИОКАРДА В УСЛОВИЯХ ДИФфуЗНОГО КОРОНАРНОГО АТЕРСКЛЕРОЗА (ОБЗОР ЛИТЕРАТУРЫ)	16
ГЛАВА 2. МАТЕРИАЛЫ И МЕТОДЫ ИССЛЕДОВАНИЯ.....	71
2.1. Дизайн исследования.....	71
2.2. Клиническая характеристика пациентов	75
2.3. Методы обследования пациентов.....	81
2.3.1. Электрокардиографическое исследование.....	82
2.3.2. Эхокардиографическое исследование.....	82
2.3.3. Рентгенологическое исследование органов грудной клетки...84	84
2.3.4. Коронароангиография.....	85
2.3.5. Мультиспиральная компьютерная томография органов грудной клетки.....	86
2.3.6. Технология выполнения оперативных вмешательств.....	87
2.3.7. Методы статистической обработки.....	90
ГЛАВА 3. МЕТОДЫ РЕКОНСТРУКТИВНЫХ ВМЕШАТЕЛЬСТВ	92
3.1. Хирургическая классификация диффузного коронарного атеросклероза.....	92
3.2. Варианты реконструкции коронарного русла в зависимости от типа диффузного атеросклеротического поражения.....	95
3.2.1. Реконструктивные процедуры при дистальном диффузном сегментарном атеросклеротическом поражении.....	96
3.2.2. Реконструктивные процедуры при тотальном диффузном дистальном атеросклеротическом поражении.....	102
ГЛАВА 4. РЕЗУЛЬТАТЫ ИССЛЕДОВАНИЯ	114
4.1. Сравнительный анализ непосредственных результатов реконструктивных операций с эндартерэктомией и без неё при	

диффузном атеросклеротическом поражении коронарного русла.....	114
4.2. Определение оптимальной техники выполнения коронарной эндартерэктомии.....	128
4.3. Симультанные операции при раке лёгкого и диффузном коронарном атеросклерозе.....	145
4.4. Отдалённые результаты реконструктивных процедур в сочетании с эндартерэктомией и без неё при диффузном коронарном атеросклерозе.....	158
4.5. Сравнительный анализ отдалённых результатов «открытой» и «закрытой» методик эндартерэктомии из передней межжелудочковой артерии при её диффузном атеросклеротическом поражении.....	181
ГЛАВА 5. ОБСУЖДЕНИЕ РЕЗУЛЬТАТОВ ИССЛЕДОВАНИЯ	189
ВЫВОДЫ.....	211
ПРАКТИЧЕСКИЕ РЕКОМЕНДАЦИИ.	215
СПИСОК ЛИТЕРАТУРЫ.....	218
СПИСОК СОКРАЩЕНИЙ.....	254

ВВЕДЕНИЕ

АКТУАЛЬНОСТЬ ТЕМЫ ИССЛЕДОВАНИЯ

В России от болезней системы кровообращения ежегодно умирает около 1 миллиона человек, что составляет 46,78% среди всех причин смертности населения страны. Несмотря на откровенный прогресс в кардиологии и постоянное совершенствование кардиохирургических технологий ишемическая болезнь сердца (ИБС) до сих пор остаётся ведущей причиной в структуре смертности – 53,2%, что особенно проявляется среди пациентов пожилого возраста (Бокерия Л.А., 2019; Акчурина Р.С., 2017; Барбараш Л.С., 2015; Сигаев И.Ю., 2015).

Выделяют 2 основных морфологических варианта субстрата ИБС – локально-проксимальный тип поражения коронарного русла и диффузный коронарный атеросклероз. Хирургическая тактика при первом варианте поражения хорошо изучена и в настоящее время является общепринятой – это либо коронарное шунтирование, либо эндоваскулярная реваскуляризация миокарда. С технической точки зрения эти операции стандартизированы, результаты известны и на их основании регулярно публикуются практические рекомендации.

Иная ситуация наблюдается при диффузном коронарном атеросклерозе. Это наиболее тяжёлая форма поражения коронарного русла, при которой пациенты представляют собой особую группу. Сложность заключается в том, что стандартная техника реваскуляризации миокарда за счёт выраженного атероматоза и кальциноза артериальной стенки, а также ввиду отсутствия состоятельного дистального русла оказывается зачастую неисполнимой (Brown R.A., 2016; Wang J., 2015; Bitan O.Ю., 2018). Диффузный характер поражения венечных артерий является независимым предиктором неудовлетворительных результатов и смертности у пациентов, которым

выполняется коронарное шунтирование. В связи с этим подобным больным в подавляющем большинстве случаев попросту отказывают в хирургическом лечении (Акчурин Р.С., 2021; Алекян Б.Г., 2013; Head S.J., 2012; Беришвилли И.И., 2014; Барбараш Л.С., 2015). Эндоваскулярные вмешательства также малоэффективны. Причём их эффективность у этой тяжёлой категории пациентов сомнительна не только в отношении отдалённых результатов, но и непосредственных – частота развития периоперационного инфаркта миокарда составляет 16,6%, а частота рестенозов в сроки до 6 месяцев достигает 19,6% (Baranauskas A., 2016; Акчурин Р.С., 2017; De Bruyne V., 2014; Fihn S.D., 2014; Sakaguchi G., 2011). При отказе от всех видов хирургического лечения подобным больным предлагают лишь консервативную терапию, однако при диффузном поражении венечных артерий она также бесперспективна – в сроки наблюдения до 12 месяцев кардиальная летальность составляет 39,2%, частота развития острого нефатального инфаркта миокарда (ИМ) - 37,2% и застойной сердечной недостаточности - 5,8%. При увеличении сроков наблюдения до пяти лет летальность возрастает уже до 61,1% (Lozano I., 2015).

Однако следует отметить, что больных с диффузным коронарным атеросклерозом немало. По данным ряда авторов их доля составляет от 0,8 до 25,1% среди всех пациентов с ИБС, которым требуется коронарное шунтирование. Более того, в последние годы наблюдается отчётливая тенденция к их увеличению, что связано с рядом объективных причин - приростом доли пожилых пациентов с мультифокальным атеросклерозом, больных с сахарным диабетом, хронической почечной недостаточностью, а также пациентов после ранее выполненных эндоваскулярных коронарных вмешательств (Byrne J.G., 2004; Qiu Z., 2014; Акчурин Р.С., 2017; Алекян Б.Г., 2013).

Бесперспективность консервативной терапии и крайне ограниченные возможности эндоваскулярной реваскуляризации при диффузном коронарном атеросклерозе значительно повышают роль реконструктивных процедур при

выполнении коронарного шунтирования для восстановления кровотока по критически изменённым сосудам. К ним относятся эндартерэктомия, протяжённая шунт-пластика коронарной артерии аутовеной или внутренней грудной артерией, пластика коронарной артерии заплатой, многоуровневые сложные реконструкции, в отдельных случаях секвенциальное шунтирование, а также гибридный подход к реваскуляризации миокарда (Bitan O., 2018; Акчурин Р.С., 2015; Nishigawa K., 2017; Myers P.O., 2012). Интерес к этим методикам со стороны хирургов прослеживается на протяжении всего периода развития коронарной хирургии, но в настоящее время до сих пор остаётся без ответа целый ряд ключевых вопросов при выполнении реваскуляризации миокарда у этой тяжёлой категории пациентов.

Тот факт, что диффузный атеросклероз ассоциируется с плохими результатами коронарного шунтирования, значительно уступающим результатам при локально-проксимальном типе поражения за счёт высокого риска летальности, периоперационных осложнений и неудовлетворительного долгосрочного функционирования шунтов привёл к тому, что количество выполняемых в мире подобных процедур крайне низкое. Периодически в последнее время появляются сообщения, демонстрирующие удовлетворительные как непосредственные, так и отдалённые результаты. Но эти работы носят исключительно локальный характер - отдельные клиники Японии, России, Китая и США. На протяжении последних 10 лет сообщения по данной проблематике появляются только из одних и тех же центров (Nardi P., 2016, 2018; Акчурин Р.С., 2018, 2020, 2022; Qiu Z., 2014; Takahashi M., 2013; Kato Y., 2012; Богдан А.П., 2014). Более того, в этих исследованиях проводятся результаты очень небольшого опыта, исчисляемого не более 100 подобных операций, что в значительной степени является лимитирующим фактором, о чём говорят и сами авторы. При этом только в единичных работах освещаются отдалённые результаты, в том числе ангиографические, что, бесспорно, имеет колоссальный интерес. Именно ангиографический контроль после подобных

вмешательств может изменить существующий негативный стереотип относительно понимания проблемы реваскуляризации миокарда у этих пациентов. В настоящее время именно из-за малого количества наблюдений, отсутствия строгих показаний к выбору варианта реконструктивного вмешательства и объективизации отбора пациентов фактически нет ни одного рандомизированного или же мультицентрового исследования, в котором бы проводился сравнительный анализ результатов различных видов реконструктивных процедур при диффузном атеросклерозе.

До сих пор остаётся дискуссионным вопрос даже о целесообразности выполнения этих вмешательств, особенно процедуры эндартерэктомии. Несмотря на то, что в последних работах приведены обнадеживающие результаты, значительно отличающиеся от аналогичных показателей 40 - 30-летней давности, на которых и основывается скептическое мнение хирургов, сегодня не отмечается значительного увеличения числа подобных операций в мире (Stavrou A., 2016 ; Soylu E., 2014; LaPar D.J., 2011; Takahashi M., 2013; Qiu Z., 2014; Shiono Y., 2016, Nishigawa K., 2021). Поэтому так и не сформирована оптимальная тактика выбора метода восстановления коронарного русла при диффузном атеросклерозе венечных артерий. В итоге решение в пользу эндартерэктомии или же иного реконструктивного вмешательства основывается только лишь на опыте хирурга, ведь каких-либо рекомендаций на уровне Европейской и Североамериканской ассоциаций кардиоторакальных хирургов не существует.

Не вызывает сомнения, что многоуровневое поражение дистального русла является предиктором неблагоприятного результата реваскуляризации миокарда. Тем не менее в настоящее время отсутствуют общепринятые объективные критерии диффузности, отсутствует их стратификация. Именно поэтому существующие сегодня шкалы оценки хирургического риска, такие как Euroscore и STS-score, абсолютно не учитывают наличие диффузности поражения коронарного русла и его степени. В связи с этим до операции

объективно просчитать риски неблагоприятного результата при коронарном шунтировании у подобных пациентов не представляется возможным.

Наконец, сегодня нет официальных рекомендации по антикоагулянтной и дезагрегантной терапии в качестве профилактики долгосрочного функционирования шунтов после реконструктивных процедур на коронарных артериях, основанных на принципах доказательной медицины (Wang J., 2015; Акчурин Р.С., 2017; Zimarino M., 2016; Soylyu E., 2014). Если после выполнении коронарного стентирования абсолютно доказана необходимость применения таких препаратов, как клопидогрель, прасугрел или же тикагрелор в качестве одного из ключевых факторов, обеспечивающих хороший пролонгированный результат эндоваскулярного лечения, то при реваскуляризации миокарда у пациентов с диффузным коронарным атеросклерозом в сочетании с реконструктивными процедурами таких данных нет. Каждая клиника применяет протокол, основанный только лишь на собственном опыте. Подобное отсутствие единого понимания проблемы в сочетании с малым количеством наблюдений в значительной степени ограничивает более широкое внедрение реконструктивных вмешательств на коронарных артериях в практику.

Таким образом, очевидно, что проблема хирургического лечения диффузного коронарного атеросклероза сегодня существует, и она ещё далека от своего решения. Не вызывает сомнения понимание того, что этот тяжёлый вариант поражения венечных артерий, бесспорно, является одним из ключевых факторов риска, негативно влияющих на результаты хирургического лечения. Однако постоянно увеличивающееся количество подобных пациентов, полная бесперспективность консервативной терапии и отсутствие прогноза для жизни, не говоря уже о её качестве, несомненно, требует детального изучения возможностей хирургической помощи таким больным и определения оптимальной тактики к проведению реваскуляризации миокарда.

Цель исследования

Разработать и научно обосновать эффективную стратегию выбора оптимального метода реконструктивного вмешательства на коронарных артериях у пациентов с диффузным коронарным атеросклерозом.

Задачи

1. Провести сравнительный анализ непосредственных результатов коронарного шунтирования с эндартерэктомией и реконструктивных процедур без неё при диффузном коронарном атеросклерозе.
2. Определить критерии выбора метода реконструкции коронарных артерий в условиях диффузного коронарного атеросклероза.
3. Определить оптимальную технику ЭАЭ из ПМЖА на основании сравнительного анализа результатов «открытой» и «закрытой» методик.
4. Определить предикторы госпитальной летальности и развития периоперационного инфаркта миокарда при выполнении реваскуляризации миокарда в сочетании с различными вариантами реконструктивных процедурами.
5. Провести сравнительный анализ госпитальных результатов одномоментных операций при раке лёгкого и ИБС в условиях диффузного коронарного атеросклероза и этапного хирургического лечения.
6. Изучить отдалённые клинические результаты коронарного шунтирования в сочетании с различными вариантами реконструктивных процедур с анализом выживаемости и определением свободы от стенокардии и больших неблагоприятных сердечно-сосудистых событий.

7. Изучить отдалённые ангиографические результаты коронарного шунтирования в сочетании с эндартерэктомией и реконструктивными процедурами без неё.
8. Доказать клиническую эффективность реконструктивных процедур в условиях диффузного коронарного атеросклероза

Научная новизна

Впервые в клинической практике разработана и обоснована оригинальная хирургическая классификация диффузного коронарного атеросклероза, позволяющая до операции определять метод реконструкции коронарного русла.

Впервые на большом клиническом материале проведён сравнительный анализ различных методик реконструктивных процедур (с эндартерэктомией или без неё) с определением критериев выбора оптимальной тактики реваскуляризации миокарда при диффузном поражении коронарных артерий.

Впервые выявлены предикторы негативных клинических событий при выполнении реконструктивных процедур на коронарных артериях у пациентов с диффузным коронарным атеросклерозом.

Впервые доказано преимущество «открытой» техники эндартерэктомии из передней межжелудочковой артерии.

Впервые разработана оригинальная техника выполнения модифицированной «открытой» эндартерэктомии из передней межжелудочковой артерии в условиях её диффузного поражения, обеспечивающая снижение госпитальной летальности и риска развития периоперационного инфаркта миокарда по сравнению с «закрытой» техникой ЭАЭ. На представленную методику получен патент РФ №2717372 от 23.03.2020 г.

Впервые показана целесообразность и высокая клиническая эффективность одномоментных реконструктивно-пластических процедур на коронарных артериях при диффузном атеросклерозе и раке лёгкого.

Впервые на большом клиническом материале изучены отдалённые ангиографические результаты реконструктивных процедур на коронарных артериях с эндартерэктомией и без неё, доказывающие эффективность их выполнения в условиях их диффузного атеросклеротического поражения.

Теоретическая и практическая значимость

На основании проведённого анализа доказана высокая эффективность, безопасность реконструктивных процедур на коронарных артериях как с эндартерэктомией, так и без неё при выполнении реваскуляризации миокарда у пациентов с диффузным коронарным атеросклерозом.

Полученные данные расширяют представление о возможностях реконструктивно-пластических вмешательств на коронарных артериях при выполнении реваскуляризации миокарда в условиях диффузного поражения.

Разработана классификация диффузного поражения коронарного русла, позволяющая систематизировать отбор пациентов и на дооперационном этапе определять метод его реконструкции.

Полученные результаты объективно доказывают преимущество «открытой» методики эндартерэктомии из бассейна передней межжелудочковой артерии по сравнению с «закрытой» техникой удаления атероматозных слепков.

Разработан и обоснован собственный метод модифицированной «открытой» эндартерэктомии из передней межжелудочковой артерии, позволяющий достоверно снижать госпитальную летальность и риск

развития периоперационного инфаркта миокарда у пациентов с диффузным коронарным атеросклерозом.

Полученные результаты могут быть рекомендованы к применению в кардиохирургических стационарах, занимающихся хирургическим лечением ИБС и способствовать более широкому внедрению реконструктивных процедур в практику коронарной хирургии при выполнении реваскуляризации миокарда у пациентов с диффузным атеросклерозом.

Основные положения, выносимые на защиту

1. Диффузное поражение коронарных артерий не является абсолютным противопоказанием к выполнению коронарного шунтирования.
2. Предложенная классификация диффузного поражения коронарных артерий позволяет выбрать оптимальный метод реконструкции коронарного русла.
3. Результаты реконструктивных процедур как с эндартерэктомией, так и без неё сопоставимы, позволяют в равной степени достигнуть полной реваскуляризации миокарда и имеют высокую клиническую эффективность в отдалённом периоде.
4. Методика «открытой» коронарной эндартерэктомии из передней межжелудочковой артерии позволяет достигнуть лучших клинических результатов реваскуляризации миокарда по сравнению с «закрытой» ЭАЭ и обеспечивает достоверно лучшую проходимость артериальных шунтов в отдалённом периоде.
5. Разработанный способ модифицированной «открытой» эндартерэктомии из передней межжелудочковой артерии позволяет достигнуть полной реваскуляризации миокарда с достоверно меньшим уровнем госпитальной летальности, частоты периоперационного

инфаркта миокарда и обеспечивает лучшую проходимость ЛВГА в отдалённом периоде.

6. Выявленные предикторы отдалённых негативных клинических событий при выполнении реваскуляризации миокарда у пациентов с диффузным коронарным атеросклерозом имеют существенное прогностическое значение при отборе подобных больных на оперативное лечение.

Степень достоверности и апробация диссертации

Достоверность полученных результатов и обоснованность выводов выполненного исследования определяется значительным и репрезентативным объёмом выборки прооперированных и обследованных в отдалённом периоде пациентов (n=1081) с использованием современных инструментальных диагностических методов и методов статистической обработки.

Проведение диссертационного исследования одобрено Этическим комитетом ФГБОУ ВО КубГМУ Минздрава России (протокол №105 от 19.11.2021 года)

Апробация работы состоялась на расширенном заседании кафедры кардиохирургии и кардиологии ФПК и ППС, кафедры хирургии №1 ФПК и ППС, кафедры онкологии с курсом торакальной хирургии, кафедры терапии №1 ФПК и ППС, кафедры анестезиологии, реанимации и трансфузиологии ФПК и ППС, кафедры ортопедии, травматологии и военно-полевой хирургии ФГБОУ ВО КубГМУ Минздрава России 01 января 2022 года, протокол №1

Материалы и основные диссертации доложены и обсуждены:

на XIV, XVII, XVIII, XIX, XXII, XXIII, XXVI Всероссийских съездах сердечно-сосудистых хирургов (г. Москва, 2008, 2011, 2012, 2013, 2016, 2017, 2020); IX, X Ежегодных сессиях НЦССХ им. А.Н. Бакулева (г. Москва, 2005, 2006); IV Ежегодной научно-практической конференции молодых учёных и

специалистов ФГБУ «Федеральный Центр сердца, крови и эндокринологии им. В. А. Алмазова» (г. Санкт-Петербург, 2012); XIV съезде кардиологов Южного федерального округа (г. Сочи, 2015); XII Съезде хирургов России (г. Ростов-на-Дону, 2015); VI международном конгрессе «Актуальные направления современной кардио-торакальной хирургии» (г. Санкт-Петербург, 2016); Международной конференции по минимально-инвазивной кардиохирургии и хирургической аритмологии AMICS (г. Москва, 2017); XVII съезде кардиологов Южного федерального округа (г. Краснодар, 2018); научно-практической конференции «Актуальные вопросы хирургического лечения ИБС» (г. Ростов-на-Дону, 2019)

Внедрение в клиническую практику

Основные положения и результаты диссертационной работы внедрены в повседневную практику кардиохирургического отделения №2 ГБУЗ «НИИ – ККБ№1 им. профессора С.В. Очаповского» (г. Краснодар), кардиохирургического отделения №2 ГБУ РО «Ростовская областная клиническая больница», кардиохирургического отделения №2 БУЗ ВО «Воронежская областная клиническая больница», а также активно используются в учебном процессе на кафедре кардиохирургии и кардиологии ФПК и ППС ГБОУ ВО КубГМУ (г. Краснодар).

Личный вклад автора

Автор принимал непосредственное участие в разработке концепции, дизайна исследования и постановке задач; самостоятельно осуществлял сбор материала для исследования, лично выполнил более 64% операций по теме работы. Автором самостоятельно сформирована база данных, проведена

статистическая обработка материала, анализ и интерпретация полученных результатов.

Публикации

По материалам диссертационного исследования опубликовано 38 научных работ, из них 24 статьи в научных рецензируемых рейтинговых российских журналах, рекомендованных ВАК РФ.

Получен 1 патент РФ на изобретение: «Способ открытой эндартерэктомии при диффузном атеросклеротическом поражении передней межжелудочковой артерии» №2717372 от 23.03.2020.

Объем и структура диссертации

Работа состоит из введения, обзора литературы, описания материала и методов исследования, результатов собственных исследований, обсуждения полученных результатов, выводов, практических рекомендаций, списка литературы. Диссертация изложена на 254 страницах машинописного текста, иллюстрирована 68 рисунками и 49 таблицами. Список литературы содержит перечень 268 источников, включая 32 отечественных и 236 зарубежных работ.

ГЛАВА 1. ПРОБЛЕМА ХИРУРГИЧЕСКОГО ЛЕЧЕНИЯ ДИФФУЗНОГО КОРОНАРНОГО АТЕРОСКЛЕРОЗА (обзор литературы)

Хирургическое лечение ишемической болезни сердца включает в себя коронарное шунтирование (КШ) и чрескожные коронарные вмешательства (ЧКВ). В связи с накопленным мировым опытом в течение последних 50 лет для каждого из этих методов выработаны свои показания, противопоказания, хорошо изучены как непосредственные, так и отдалённые результаты. Это позволяет кардиологам выбирать и предлагать пациентам оптимальный метод реваскуляризации миокарда, улучшающий качество их жизни. Однако существует ряд больных с ИБС, для которых выбрать наиболее эффективный метод хирургического лечения и при этом безопасный непросто. Это касается пациентов с диффузным атеросклеротическим поражением коронарного русла. В большинстве случаев стандартная техника коронарного шунтирования у них не исполнима ввиду выраженного атероматоза и кальциноза стенки, а также отсутствия хорошего состоятельного дистального русла, обеспечивающего долгосрочное функционирование шунтов [9, 66, 113, 157, 264]. Поэтому для достижения адекватной реваскуляризации миокарда необходимы дополнительные реконструктивные процедуры на коронарных артериях.

В настоящее время хирургическая стратегия при диффузном поражении коронарного русла включает в себя два основных подхода – эндоваскулярное лечение и «открытая» реваскуляризация миокарда, которая, в свою очередь, может осуществляться либо с реконструкцией зоны диффузного атеросклеротического поражения, так называемая тактика «touch the plaque», т. е. с контактом с атеросклеротической бляшкой, либо без реконструкции - «no touch the plaque». Схематически эта тактика представлена на рисунке 1.

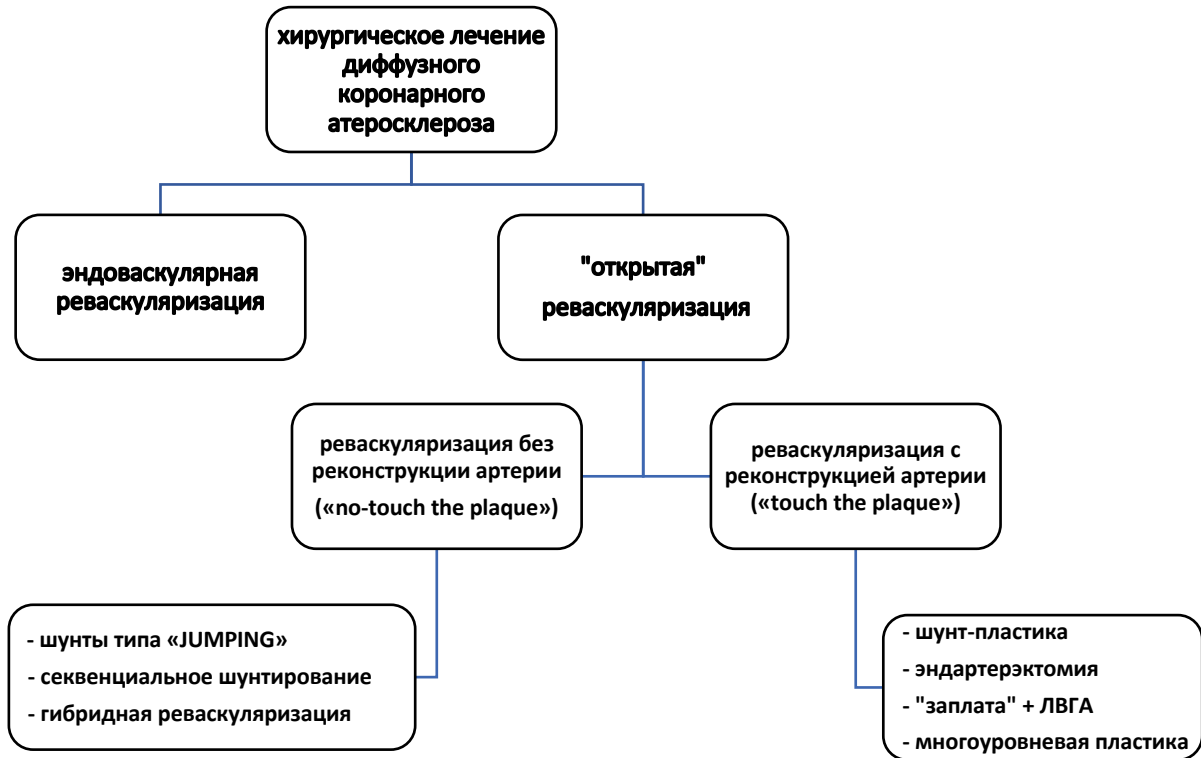


Рисунок 1. Хирургическое лечение диффузного коронарного атеросклероза
(схема)

Как уже отмечалось выше, больных с диффузным коронарным атеросклерозом немало. По данным литературы доля подобных пациентов составляет от 0,8 до 25,1% среди всех пациентов с ИБС, которым требуется коронарное шунтирование [61, 130, 178, 179, 188, 203]. Более того, в последние годы их количество только увеличивается [164, 236]. Этому есть целый ряд объективных причин. Во-первых, в большинстве развитых стран мира, а также в нашей стране наблюдается тенденция к увеличению продолжительности жизни населения. Это способствует тому, что за кардиохирургической помощью обращаются более возрастные больные, в том числе уже с мультифокальным характером атеросклеротического поражения и диффузным коронарным атеросклерозом [27, 28, 203, 244]. Во-вторых, в последние годы коронарная ангиопластика со стентированием стала значительно шире применяться в повседневной кардиологической практике.

Поэтому всё чаще кардиохирургам приходится выполнять реваскуляризацию миокарда уже после ранее выполненных интервенционных вмешательств, что, в свою очередь, зачастую сопровождается выраженными пролиферативными изменениями в коронарном русле, обуславливающими диффузный характер поражения [13, 18, 22, 27, 66, 145, 167, 203, 219, 233, 244, 257]. В-третьих, современный уровень развития кардиохирургии позволяет оперировать с приемлемыми результатами пациентов со всё большим числом факторов риска и тем самым в итоге расширять показания к операциям [62, 73, 90, 138, 149, 201, 217, 260, 266]. Таким образом, существующая сегодня тенденция к увеличению числа подобных больных, бесспорно, требует выбора оптимальной тактики ведения, в том числе и при проведении реваскуляризации миокарда.

1.1 Эндоваскулярное лечение

Одним из вариантов хирургического лечения при диффузном коронарном атеросклерозе является эндоваскулярная ангиопластика с последующей имплантацией стента. Конечно же, за счёт быстроты, малоинвазивности, отсутствия необходимости общей анестезии и максимально короткого периода реабилитации, для больного чрескожное коронарное вмешательство (ЧКВ) является наиболее предпочтительным [33, 153, 233, 244]. Тем не менее, опыт показывает, что эндоваскулярные вмешательства при диффузном коронарном атеросклерозе малоэффективны. Причём их эффективность у этой тяжёлой категории пациентов сомнительна не только в отношении отдалённых результатов, но и непосредственных – частота развития периперационного инфаркта миокарда составляет 16,6%, а частота рестенозов в сроки до 6 месяцев достигает 19,6% [78, 100, 166, 168, 196, 265, 268]. Более того, даже с совершенствованием техники ангиопластики, постоянным появлением новых технологий, стентов с

лекарственным покрытием и введением комбинированной антитромботической терапии ситуация радикально не меняется в лучшую сторону [41, 138, 153, 173, 233].

Подтверждением тому является исследование, проведённое Baranauskas A. с соавторами в 2016 году, целью которого явилась оценка эффективности эндоваскулярного лечения при диффузном коронарном атеросклерозе [136]. В эту работу вошло 74 пациента с диффузным поражением ПМЖА, которым выполняли ангиопластику зоны диффузного поражения с имплантацией стентов с лекарственным покрытием (средняя протяжённость стентирования составила $50,72 \pm 14,6$ мм). Особенность этой работы заключалась в том, что все ангиографические исследования (до стентирования, непосредственно после и через 9 месяцев) проводились только под контролем ФРК (фракционного резерва кровотока) как ведущего метода объективизации значимости поражения коронарного русла. Должным уровнем эффективности результата ЧКВ авторы считали значение ФРК $\geq 0,95$. Следует отметить, что хороший ангиографический результат был получен в 100% случаев абсолютно у всех 74 пациентов. Однако оптимальный результат ФРК, то есть должный уровень ($\geq 0,95$), был отмечен всего лишь у 9 пациентов (12,2%), в то время как средний результат по группе не достиг этого значения и составил $0,88 \pm 0,06$. Кроме того, даже на фоне хорошего визуального ангиографического результата у 26,8% больных показатель ФРК после стентирования был меньше 0,8. Через 9 же месяцев уже у 15% пациентов из группы отмечался рестеноз в месте имплантации стентов – и по анализу ФРК и клинически.

Таким образом, эндоваскулярное лечение при диффузном коронарном атеросклерозе не является оптимальным методом хирургического лечения и, следовательно, не позволяет надеяться на хороший долгосрочный результат. Именно поэтому чаще всего подобным больным вообще отказывают в хирургической помощи и предлагают только оптимальную медикаментозную

терапию. В связи с этим роль «открытых» методов реваскуляризации миокарда при диффузном коронарном атеросклерозе только возрастает.

1.2 «Открытая» реваскуляризация

1.2.1 Коронарная эндартерэктомия

Ещё в 1957 году в качестве метода помощи больным с диффузным коронарным атеросклерозом Bailey С.Р. была предложена процедура эндартерэктомии [47]. Но из-за высокого риска развития периоперационных осложнений и неудовлетворительного долгосрочного прогноза функционирования шунтов постепенно от неё стали отказываться [12, 20, 21, 30, 48, 54, 59, 60, 107, 116, 119, 127, 128, 175, 182, 250]. В связи с этим до начала 90-х годов прошлого столетия в литературе практически отсутствовали сообщения на эту тему. Более того, похожая ситуация наблюдается и сегодня – не смотря на 60-летний период эволюции коронарной хирургии, до сих пор не существует общепризнанных показаний к выполнению ЭАЭ. Подавляющее большинство хирургов прибегают к ней вынужденно и только в случаях, если стенка артерии непригодна для формирования анастомоза, просвет артерии дистальнее зоны анастомоза непроходим для бужа диаметром 1,0 мм, а в зоне диффузного поражения и предполагаемой эндартерэктомии есть жизнеспособный миокард. Тем не менее, у ряда пациентов процедура ЭАЭ может оказаться единственным методом достижения адекватной реваскуляризации миокарда и тем самым стать жизненно необходимой. Ярким примером тому можно считать случай, представленный De Praetere Н. I. и соавторами в 2012 году. У их пациента имелось 3-х артериальное поражение коронарного русла в сочетании с тандемными 90% стенозами ПМЖА в среднем и дистальном отделах. Во время операции авторы выполнили

неполную реваскуляризацию миокарда, воздержавшись от шунтирования бассейна ПМЖА ввиду её выраженного диффузного атеросклеротического поражения. Операция прошла успешно, однако на 4-е сутки у пациента произошла остановка кровообращения. Коронарошунтография показала уже окклюзию ПМЖА при хорошо функционирующих шунтах к бассейнам огибающей и правой коронарной артериям. По жизненным показаниям была произведена коронарная ангиопластика окклюзированной ПМЖА с многоуровневым стентированием, но на контрольной ангиографии была выявлена экстравазация контрастного вещества. В связи с этим хирурги экстренно подали пациента в операционную, где ему успешно выполнили эндартерстентэктомию из передней межжелудочковой артерии в сочетании с последующим маммарокоронарным шунтированием. Пациент выжил и с хорошим клиническим эффектом реваскуляризации миокарда был выписан из стационара. Таким образом, данный случай показывает, что процедура ЭАЭ может выполняться с приемлемым результатом даже в тяжёлых, экстренных случаях, а зачастую является жизнеспасающей. Кроме того, она позволяет добиться полной реваскуляризации миокарда, что является основной целью коронарной хирургии [76, 211].

Смысл коронарной ЭАЭ заключается в восстановлении просвета артерии за счёт удаления атеросклеротической бляшки. В основе самой возможности этого удаления лежит особенность строения стенки коронарных артерий – это относительно непрочная связь между интимой и медией. Именно поэтому в большинстве случаев при диффузном атеросклеротическом поражении удаётся отделить изменённую интиму, внутреннюю эластическую мембрану и часть меди и тем самым извлечь так называемый атероматозный слепок. После этого стенка артерии состоит из оставшейся части меди, наружной эластической мембраны и адвентиции, что позволяет её оставаться эластичной и прочной, выдерживая в последующем необходимое давление крови. Затем на протяжении не менее 2-х месяцев происходит формирование

так называемой неоинтимы – слоя, который полностью покрывает изнутри «оборванную» стенку артерии, после чего риск тромбоза сводится к минимуму, тем самым обеспечивая долгосрочное функционирование наложенного анастомоза.

В настоящее время известно несколько методик выполнения процедуры ЭАЭ. В разные годы появлялись работы о применении целого ряда способов коронарной эндартерэктомии - газовой, лазерной, ротационной. В литературе также существует метод гидродинамического удаления атероматозного слепка при помощи кардиоплегического раствора. В этом случае после артериотомии через тонкую иглу кардиоплегический раствор вводят под давлением между бляшкой и стенкой артерии, тем самым создают повышенное гидродинамическое давление, пытаясь отделить изменённую интиму на протяжении зоны диффузного поражения [80, 155, 190, 256]. Опыт показал, что все эти методики не нашли своего широкого применения, и их существование имеет лишь историческое значение. На сегодняшний же день коронарную ЭАЭ выполняют либо по «закрытой», либо по «открытой» методикам. Это два действительно эффективных и воспроизводимых способа эндартерэктомии при диффузном коронарном атеросклерозе, которые применяются на практике и позволяют достигнуть полной реваскуляризации в шунтируемом бассейне [54, 195].

«Закрытая» коронарная ЭАЭ заключается в том, что атероматозную бляшку удаляют при помощи тракций через небольшую артериотомию (рисунок 2) [7]. Другое название этой техники - тракционная. Именно относительно небольшая длина разреза на коронарной артерии, через которую вытягивают слепок, и послужила причиной того, что технику называют «закрытой». Применяя эту методику, необходимо сделать так, чтобы бляшка в дистальном направлении сошла «на нет». Это один из ключевых моментов оценки эффективности метода. После удаления слепка чаще всего

формируется прямой анастомоз с внутренней грудной артерией или аутовеной (в зависимости от реваскуляризируемого бассейна).

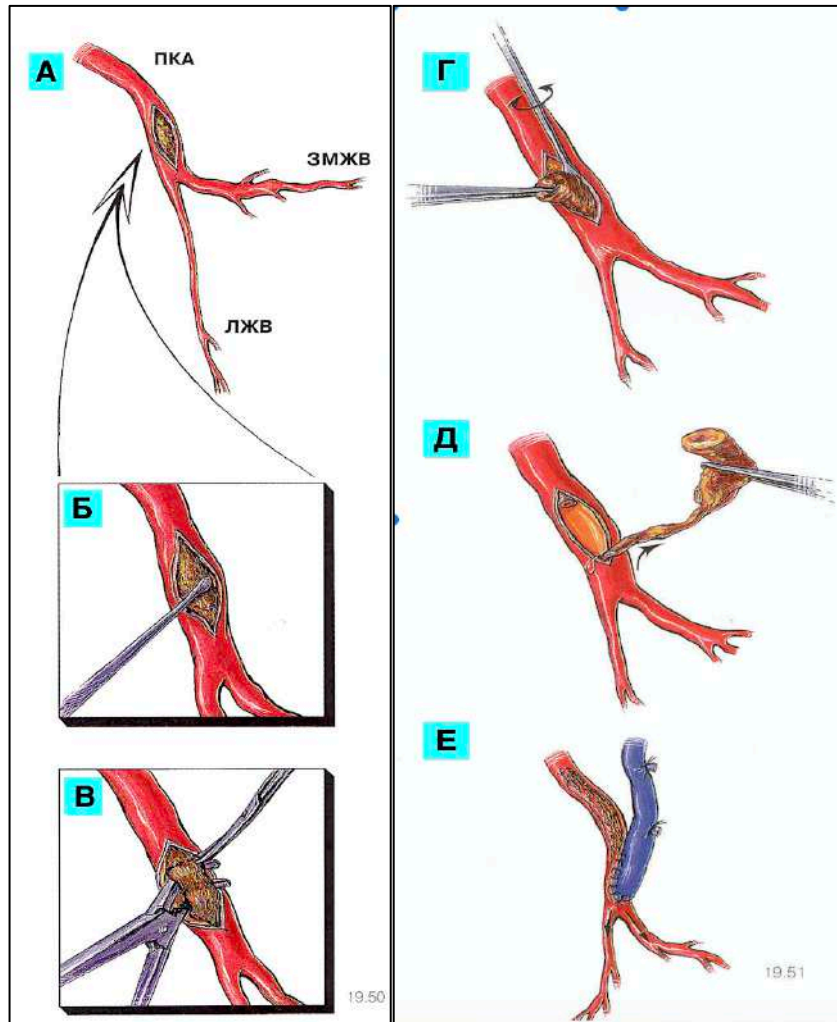


Рисунок 2. Этапы выполнения коронарной эндартерэктомии по «закрытой» методике [7]

А – выполнена артериотомия в дистальном трети правой коронарной артерии; Б, В и Г – мобилизация атеросклеротической бляшки; Д – вытягивание атероматозного слепка из коронарного русла; Е – формирование анастомоза между аутовеной и правой коронарной артерии после удаления атероматозного слепка.

Примечание: ЗМЖВ – задняя межжелудочковая артерия

Преимуществами данного метода являются его относительная техническая простота и отсутствие необходимости выполнять протяжённую реконструкцию коронарного русла. В итоге значительно сокращается время ишемии миокарда и искусственного кровообращения. В то же время у этой техники есть один существенный недостаток – при её выполнении нет абсолютной уверенности в полном удалении атероматозного слепка из дистального русла. Даже если бляшка «сошла на нет», всё равно существует риск её неполного удаления. Вследствие того, что вытягивание слепка происходит не под контролем зрения, возможны его обрывы как на уровне ветвей коронарной артерии, так и в самом дистальном отделе [198, 246]. В результате впоследствии эти фрагменты оборванной атеросклеротической бляшки могут играть роль флотирующих клапанов, тем самым приводя к нарушению кровотока, тромбозу и развитию инфаркта миокарда в зоне выполнения ЭАЭ [35, 123, 192]. Это подтверждается исследованием Keogh В.Е. с соавторами, которые в 1991 году при помощи ангиоскопии стенки артерии после «закрытой» коронарной ЭАЭ обнаружили более чем в 30% случаев наличие в дистальном русле остатки оборванной атеросклеротической бляшки, которые частично перекрывали просвет артерии и играли роль клапанов. При этом во всех этих случаях бляшка сошла «на нет» и у хирурга была полная уверенность в полноте выполненной ЭАЭ. Следовательно, при выполнении «закрытой» ЭАЭ наличие гладкого и постепенно истончающегося дистального конца удалённого слепка всё же не является критерием полного освобождения коронарной артерии.

Поэтому позже и была разработана техника так называемой «открытой» коронарной ЭАЭ. Её отличие от методики «закрытой» ЭАЭ заключается в том, что артериотомию продлевают на всём протяжении диффузно изменённого участка коронарной артерии. В зависимости от локализации и протяжённости поражения она может достигать в длину 6–11 см (рисунок 3) [120]. Далее строго под контролем зрения производят удаление всего атероматозного

слепка не только из основного ствола артерии, но и из устьев её ветвей. Тем самым предотвращается обрыв атеросклеротически измененной интимы и образование фрагментов слепка, которые впоследствии могли бы нарушать коронарный кровоток (рисунок 3) [120]. В ряде случаев при, так называемых тандемных диффузных поражениях, что характерно для бассейна ПМЖА, для максимального восстановления проходимости коронарного русла «открытую» ЭАЭ выполняют не только в среднем отделе артерии, но и аналогично в дистальном через отдельную дополнительную артериотомию.

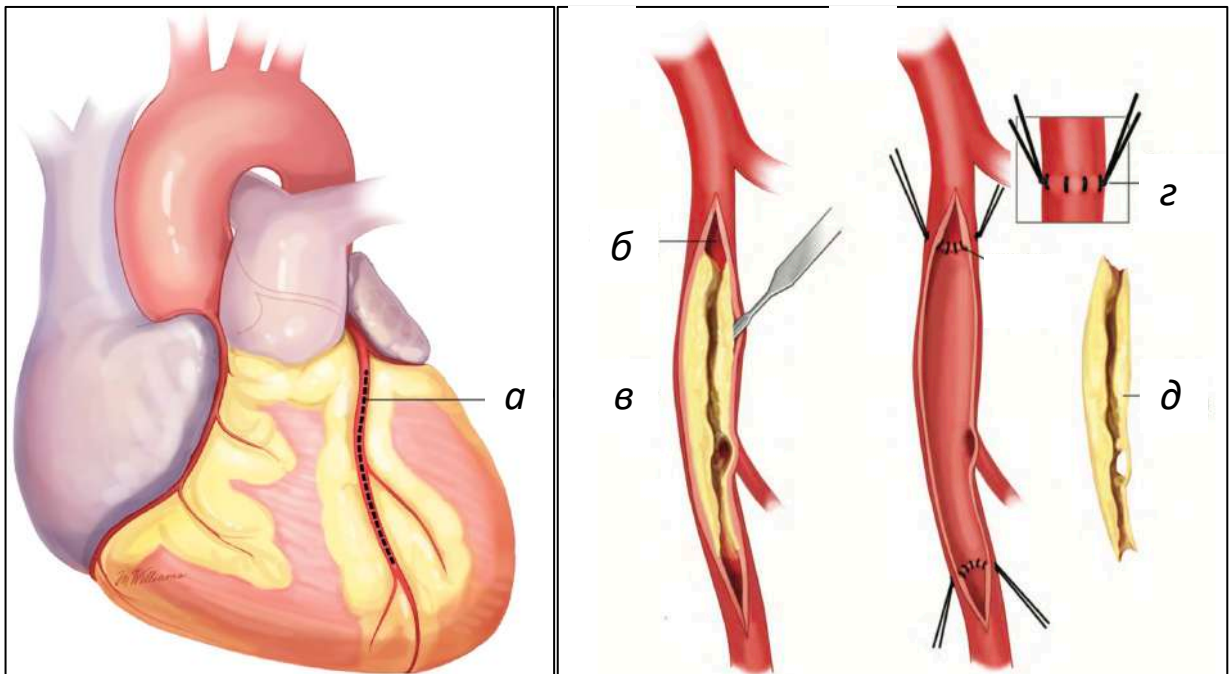


Рисунок 3. Схема выполнения «открытой» эндартерэктомии из передней межжелудочковой артерии [120]

а – протяжённая артериотомия; *б* – неизменённая интима; *в* – атероматозная бляшка; *г* – шов разрыва задней стенки артерии после удаления бляшки; *д* – удалённый атероматозный слепок.

После удаления всего атероматозного слепка из-за наличия протяжённой артериотомии производят реконструкцию коронарной артерии. Вид реконструкции определяется, во-первых, реваскуляризируемым

артериальным бассейном, во-вторых, протяжённостью артериотомии, и, в-третьих, наличием или же отсутствием многоуровневого, так называемого тандемного поражения. Если «открытая» ЭАЭ была выполнена из ветви тупого края (ВТК) огибающей артерии (ОА) или правой коронарной артерии (ПКА), то чаще всего реконструкция осуществляется аутовеной путём формирования протяжённого анастомоза по типу шунт-пластики. Подобная же реконструкция ПМЖА после «открытой» ЭАЭ при помощи аутовены в настоящее время уже не применяется. Эта техника была распространена ранее, в эпоху аутовенозного коронарного шунтирования. Но с широким введением в практику ЛВГА с конца 80-х годов от использования большой подкожной вены в качестве кондуита для ПМЖА отказались. Предложенная Sharira N. с коллегами в 1988 г. техника протяжённой шунт-пластики ПМЖА после «открытой» ЭАЭ левой внутренней грудной артерией показала достоверное преимущество использования артериального графта перед венозным материалом [39].

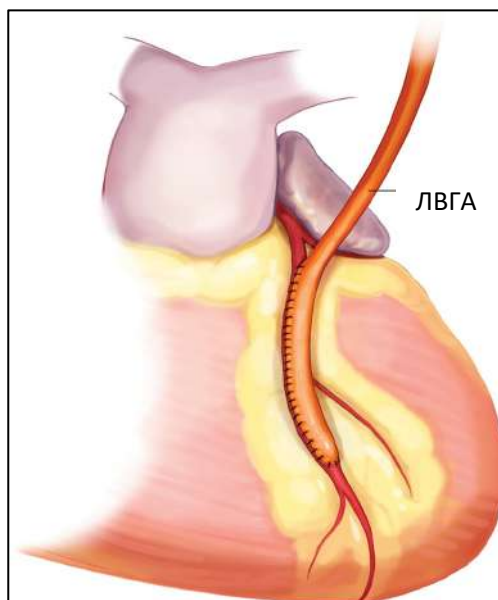


Рисунок 4. Шунт-пластика передней межжелудочковой артерии после «открытой» эндартерэктомии левой внутренней грудной артерией [120]

Примечание: ЛВГА – левая внутренняя грудная артерия.

Поэтому и сегодня именно этот тип реконструкции является основным при достаточной длине ЛВГА (рисунок 4) [120]. Если же длины ЛВГА для наложения прямого анастомоза с ПМЖА не хватает, то применяют технику реконструкции зоны эндартерэктомии при помощи заплаты с последующей имплантацией в неё внутренней грудной артерии (рисунок 5) [11, 129, 176].

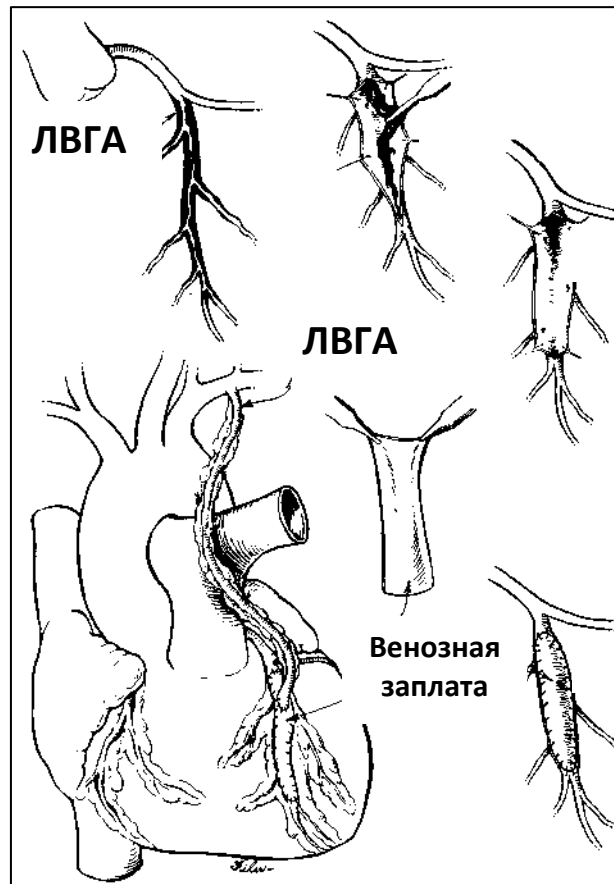


Рисунок 5. Реконструкция передней межжелудочковой артерии после «открытой» эндартерэктомии при помощи заплаты из аутовены с последующим формированием маммарокоронарного анастомоза [129]

Примечание: ЛВГА – левая внутренняя грудная артерия.

Подобная техника с использованием заплаты из аутовены впервые была предложена и успешно апробирована в 1987 году Fundaro P. с соавторами [146]. Тем не менее существует мнение, что венозный материал для заплаты

постепенно подвергается фиброзу и склерозированию, что впоследствии может привести к дисфункции шунта [129, 144, 191]. Поэтому в связи с активным внедрением в технику коронарного шунтирования артериальных кондуитов было предложено использовать заплату для реконструкции ПМЖА из аутоартерии. Исследования Tasdemir O. в 1996 году и Barra J. A. в 2000 году в средне отдалённые сроки наблюдения показали прекрасную устойчивость таких заплат из артериального материала к атеросклерозу и фиброзированию [63, 81, 247]. В то же время, в 2000 году N., Radovanovic опубликовал свой опыт выполнения пластики коронарных артерий после ЭАЭ венозными заплатами у 2713 пациентов. Летальность варьировала в зависимости от техники ЭАЭ и реваскуляризируемого бассейна от 4,7 до 8%, а пятилетняя выживаемость составила 80% [174]. Аналогично Myers P. O. с соавторами в 2012 году в своём исследовании показал отсутствие достоверной разницы в клинических результатах между группами пациентов с венозными и артериальными заплатами после протяжённых реконструкций ПМЖА [133].

Как и предыдущая методика, техника «открытой» ЭАЭ имеет свои преимущества. Во-первых, бесспорным и главным её плюсом является тот факт, что удаление атероматозного слепка происходит под прямым контролем зрения. В итоге хирургу полностью удаётся освободить и основной ствол артерии, и его ветви. Во-вторых, ввиду отсутствия тракций за бляшку не происходит повреждение эндотелия в дистальном отделе артерии, исключается формирование обрывов интимы, что профилактирует нарушения коронарного кровотока в послеоперационном периоде. В-третьих, за счёт реконструкции артерии с помощью заплаты происходит значимое увеличение диаметра воспринимающего русла, что способствует большей объёмной скорости кровотока. Всё это уменьшает вероятность ранних тромботических окклюзий и, следовательно, частоту периоперационных инфарктов миокарда и летальность.

Тем не менее, есть и отрицательные стороны этой методики, которые

ограничивают более широкое её применение в практике. Прежде всего «открытая» эндартерэктомия — это гораздо более сложный и трудоёмкий процесс по сравнению с «закрытой» техникой, требующий небыстрой и кропотливой работы. Все основные временные параметры — и время искусственного кровообращения (ИК) и время пережатия аорты, — являющиеся самостоятельными независимыми факторами риска, достоверно будут больше при этой методике. Поэтому при выполнении АКШ у пациента с многососудистым диффузным поражением этот факт, несомненно, играет всё более ограничивающую роль. Кроме того, данная методика удобна и технически воспроизводима не для всех коронарных бассейнов. В большинстве случаев она используется при поражении ПМЖА, так как, во-первых, сердце легко позиционируется в нужном положении, во-вторых, реконструкцию артерии можно выполнить на большом протяжении среднего и всего дистального отделов, вплоть до верхушки и, наконец, в-третьих, септальные и диагональные ветви отходят в разных плоскостях, что как раз и требует прецизионного освобождения их устьев от атероматозного слепка [118, 120, 121, 134, 210, 253, 255]. В то же время для ветвей огибающей артерии её применить достаточно сложно, потому что необходимый хороший визуальный обзор не всегда возможен и зависит от размеров сердца, интрамурального или же эпикардального расположения коронарной артерии, а также протяжённости видимой части артерии. Всё это может создать крайнее неудобство для хирурга при выполнении реконструктивных процедур и, соответственно, опасность для пациента. «Открытая» же ЭАЭ из правой коронарной артерии или задней нисходящей артерии возможна и исполнима, но в большинстве случаев её выполняют по «закрытой» методике ввиду более простого анатомического строения — она имеет прямолинейный ход, малое количество ветвей и чаще всего достаточно крупный диаметр [8, 65, 68, 70, 77, 228, 240]. Таким образом, всё перечисленное выше в конечном счёте и обуславливает применение «открытой» техники ЭАЭ преимущественно при

протяжённом диффузном поражении ПМЖА.

И всё же главным фактором, ограничивающим более широкое выполнение ЭАЭ при коронарном шунтировании, является устойчивое мнение большинства хирургов о неудовлетворительных результатах этих операций. Оно основано на данных, полученных до 2000-х годов, когда в литературе отмечалась чрезвычайно высокая летальность (10 - 14%) и высокий процент развития периоперационного инфаркта миокарда (15 - 18%) [2, 3, 34, 43, 46, 63, 86, 90, 127, 156, 158, 182, 197, 245]. В основе этих крайне неблагоприятных событий после ЭАЭ лежит повреждение эндотелия коронарных сосудов. В нормальных физиологических условиях неизменённый и неповреждённый эндотелий продуцирует вазоактивные факторы (оксид азота и простациклин), которые нейтрализуют адгезию лейкоцитов и агрегацию тромбоцитов, что препятствует развитию воспаления и тромбозу артерии [57, 215, 223]. При эндартерэктомии происходит повреждение и дисфункция эндотелия, «обнажается» коллаген сосудистой стенки, который контактирует с фактором Хагемана и активирует его, что приводит к прекращению выработки вазодилатирующих компонентов и запускается агрегация тромбоцитов. Как следствие всего этого – тромбоз коронарной артерии, обуславливающий развитие периоперационного инфаркта миокарда [98, 185, 212, 259, 261]. Усугубляет ситуацию ещё и искусственное кровообращение. При выполнении коронарной ЭАЭ его длительность заведомо больше, чем при изолированном неосложнённом АКШ. Это способствует развитию ИК-индуцированной ишемической реперфузионной травме и тем самым увеличивает риск неблагоприятного исхода операции [111].

Тем не менее появление новых технологий, постоянное совершенствование хирургической техники, накопление и обобщение опыта, систематизация отбора пациентов, внедрение новых методов оценки качества выполненных процедур меняют ситуацию. Последние публикации

показывают значительное снижение и частоты госпитальной летальности, и периоперационного инфаркта миокарда при ЭАЭ. По данным литературы за период с 2005 по 2017 годы, летальность варьирует на уровне 2,0% - 6,5%, а развитие ПИМ не превышает 10% [4, 10, 23, 24, 75, 94, 99, 109, 111, 118, 120, 121, 177, 179, 183, 200, 202, 211, 224, 225, 227, 254]. Кроме показателей госпитальной летальности и периоперационного инфаркта, большое значение играет и клиническая эффективность реваскуляризации миокарда у подобных пациентов. С начала 2000-х годов во всех работах освещается не только техническая сторона выполнения ЭАЭ при АКШ, но и отдельно отмечается хороший клинический эффект после подобных вмешательств. Все авторы показывают достоверное улучшение качества жизни – отсутствие или значительное уменьшение симптомов стенокардии, частоты развития инфарктов миокарда, застойной сердечной недостаточности, повторных госпитализаций и высокую выживаемость в отдалённом периоде. Наиболее показательной в этом плане работа работа Santini F. и соавторов, опубликованная в 2002 году, в которой автор проводит анализ отдалённых результатов АКШ в сочетании с ЭАЭ у 83 пациентов со средним сроком наблюдения 47 ± 20 месяцев [194]. По его данным, летальность за этот период составила 6%, 74% пациентов не имели стенокардии, у 12% отмечалась стенокардия напряжения на уровне I–II ФК, и только 14% больных имели III–IV ФК. Свобода от возврата стенокардии в сроки до 5 лет составила 69%. Коронарошунтография была выполнена у 60% прооперированных пациентов и показала, что у 82% шунты проходимы. Это была одна из первых работ, в которой подробно освещались и непосредственные, и отдалённые клинические и ангиографические результаты реваскуляризации миокарда при диффузном коронарном атеросклерозе. На сегодняшний день, согласно литературным данным, свобода от стенокардии в течение 3–5 лет после операции в среднем составляет 80–87%, а выживаемость в эти же сроки 84–92% [121, 160, 179, 261].

Подобное позитивное улучшение результатов выполнения процедуры ЭАЭ в последние годы стало подтверждаться и ангиографически, что, бесспорно, вносит значительный вклад в понимание возможностей и эффективности хирургического лечения пациентов с диффузным коронарным атеросклерозом. Эти данные имеют колоссальный интерес, учитывая тот факт, что коронарошунтография не входит в спектр обязательных исследований у больных после коронарного шунтирования в отдалённом периоде и, соответственно, в настоящее время крайне мало подобных сообщений в литературе. В большинстве случаев она выполняется только лишь при наличии клиники рецидива стенокардии. Обзор литературы с 1991 по 2018 годы показал, что данные ангиографии сильно разнятся - проходимость шунтов после выполнения коронарной ЭАЭ варьирует от 38% до 100% [38, 42, 70, 91, 150, 184, 193]. Подобная разница в результатах обусловлена рядом факторов: сроками выполнения ангиографического исследования, разнородностью групп пациентов, количеством выполненных коронарошунтографий и, вероятнее всего, непосредственно техникой процедуры ЭАЭ. При этом не проводится анализ проходимости шунтов в зависимости от реваскуляризируемого бассейна, а отмечается лишь только процент функционирующих шунтов. Так, например, в работе Gill I., опубликованной в 1998 году, КШГ после процедуры ЭАЭ была выполнена в сроки наблюдения 36 ± 16 месяцев только у 37,4% пациентов, что составило всего 23 человека [180]. Проходимость шунтов у них составила 74%. В то же время в своей работе Barra J. выполнил ангиографическое исследование уже у 64% прооперированных пациентов, которое показало проходимость шунтов после ЭАЭ 95% на протяжении 2-х лет [247]. Эти примеры показывают, что результаты значительно отличаются друг от друга и, бесспорно, требуют детального анализа и уточнения. Поэтому сегодня на фоне откровенного улучшения хирургической техники реконструктивных процедур на коронарных артериях выполнение КШГ на сплошной выборке пациентов

особенно актуально и вызывает повышенный интерес.

Тем не менее, несмотря на наблюдаемую в последнее время положительную тенденцию в улучшении результатов ЭАЭ из коронарных артерий при их диффузном атеросклеротическом поражении, риск неблагоприятного исхода всё равно остаётся выше, чем при обычном неосложнённом изолированном АКШ [40]. Анализ данных в работах, освещающих эту проблему, показывает, что вероятнее всего, существенный вклад в этот риск вносит не только сама процедура ЭАЭ, но и исходно более тяжёлое состояние пациентов с диффузным поражением коронарного русла, которое на фоне большого технического объёма операции и продолжительного искусственного кровообращения в итоге и усугубляет конечный результат [198, 111, 245]. Поэтому ряд авторов предлагает выполнять подобные операции без ИК по методике «off pump». Эта технология позволяет уменьшить неблагоприятные побочные явления, связанные с проведением ИК – почечную дисфункцию, постгипоксическую энцефалопатию, системный воспалительный ответ. На конец 2014 года было опубликовано 72 статьи, посвящённые этой проблеме. Из них только в 2 работах проводили сравнительный анализ с аналогичными результатами с применением ИК [94, 118, 165, 199, 205, 207, 241]. При этом исследованию подверглись всего лишь 225 пациентов из всех работ. Мета-анализ показал, что средний уровень летальности при АКШ по методике ОРСАВ составил 2,8%, а частота развития периоперационного инфаркта миокарда 6,1%. Таким образом, хоть и подобных операций немного, но полученные непосредственные результаты сопоставимы с аналогичными процедурами, выполняемыми с применением ИК, хотя и несколько хуже, чем при изолированном неосложнённом АКШ [50, 75, 85, 89, 93, 99, 120, 121, 177, 207, 227, 249, 252, 253]. При этом, опять же, прослеживается такая же тенденция, что и в целом при ЭАЭ - подобный опыт представляют лишь отдельные клиники Японии и Китая без значительного увеличения количества операций.

К новым хирургическим технологиям при диффузном коронарном атеросклерозе можно отнести и сочетание ЭАЭ с формированием коронарнo-миокардиальных и коронарнo-желудочковых каналов с помощью импульсного ультрафиолетового лазера [32]. Данная технология разработана и запатентована в НМИЦ им. Е.В. Мешалкина. Её суть заключается в том, что после выполнения процедуры эндартерэктомии для повышения эффекта шунтирования выполняют лазерную трансмиокардиальную реваскуляризацию зоны диффузно изменённого коронарного бассейна с целью создания большого количества желудочко-коронарных каналов для улучшения кровоснабжения миокарда. Авторы отмечают положительный клинический результат данного комбинированного вмешательства, однако в настоящее время в литературе фактически не встречаются сообщения по внедрению в широкую практику данной технологии. Не приводятся и отдалённые, например, 10-летние наблюдения после их выполнения.

Также к новым хирургическим технологиям при диффузном коронарном атеросклерозе можно отнести случай успешного выполнения робот-ассистированной коронарной ЭАЭ, опубликованной в 2011 году [230]. Эта был первый опыт применения реконструктивных методик при полностью эндоскопической реваскуляризации миокарда. В этом сообщении авторы отмечают, что ЭАЭ оказалась вынужденной процедурой, так как они её не планировали. Первоначально было выполнено шунтирование ПМЖА при помощи правой ВГА, однако после восстановления коронарного кровотока флоуметрия показала неудовлетворительное его качество. В результате после повторного пережатия аорты была выполнена «закрытая» ЭАЭ из ПМЖА с последующим формированием анастомоза с ПВГА. Несмотря на непредвиденные обстоятельства операция прошла успешно, и пациентка была выписана из клиники. Обращает на себя внимание лишь длительность искусственного кровообращения - 231 минута и общее время пережатия аорты – 180 минут, что, безусловно, является ограничивающим фактором для более

широкого применения данной технологии.

Наряду с «открытыми» технологиями выполнения коронарной ЭАЭ описаны успешные эндоваскулярной случаи так называемой ротационной эндартерэктомии [25]. Её суть заключается в том, что при выраженном диффузном поражении коронарного русла зону фиброза и кальциноза интракоронарно обрабатывают специальным бурами при помощи ротаблатора и, по сути, стачивают бляшку на протяжении. Тем самым создают условия для последующей имплантации стента. В 2011 году подобная технология была применена у 32 пациентов на всех коронарных бассейнах – у 50% в зоне ПКА, в 16% в ПМЖА и 15% в ветвях огибающей артерии. У всех больных получен 100% результат. Авторы отмечают эффективность и безопасность данной технологии. Тем не менее отдалённых результатов с большим количеством наблюдений нет и, вероятнее всего, поэтому сегодня частота её применения крайне мала и не превышает 1,5–2%.

Таким образом, проведённый анализ литературы показывает, что, несмотря на сохраняющийся среди хирургов скептицизм в отношении пациентов с диффузным коронарным атеросклерозом, результаты коронарной ЭАЭ в последние годы улучшаются. Представленные данные свидетельствуют, что до сих пор идёт совершенствование процедуры выполнения ЭАЭ, появляются новые технологии, способствующие снижению госпитальной летальности, риска развития периоперационного инфаркта миокарда, а также более долговечному функционированию шунтов после операции. Поэтому на фоне неуклонного роста больных с диффузным поражением коронарного русла роль ЭАЭ, вероятнее всего, будет играть всё большее значение для достижения адекватной реваскуляризации миокарда.

1.2.2 Методики реконструкции коронарных артерий без выполнения эндартерэктомии

В качестве альтернативы ЭАЭ, в связи с неудовлетворительными её результатами, с самого начала эры коронарной хирургии параллельно стали развиваться методики реконструктивных операций на коронарных артериях. К ним относятся шунт-пластика венечных артерий венозными или артериальными кондуитами (левой и правой внутренними грудными артериями - ЛВГА, ПВГА), а также пластика коронарных артерий венозными или артериальными заплатами. Реконструктивные вмешательства без ЭАЭ являются более приемлемым вариантом, поскольку позволяют избежать удаления интимы и тем самым уменьшить риск развития периоперационных осложнений, что в свою очередь улучшает долгосрочный результат реваскуляризации миокарда [4, 75, 189, 194, 236, 247].

Первые реконструктивные операции на коронарных артериях, как отмечалось выше, были выполнены на заре развития коронарной хирургии. Ещё в 1957 году D. Cooley в эксперименте производил пластику коронарных артерий у собак. Учитывая, что в тот период ещё только формировалась концепция прямой реваскуляризации миокарда, в качестве метода восстановления коронарного кровотока он вшивал заплаты из аутоперикарда или аутовен в венечные сосуды собак. Тем самым моделировалась возможность создания дистального русла большего объёма путём увеличения диаметра коронарной артерии за счёт заплат [51]. Результаты его экспериментальной работы показали, что предложенная методика с технической точки зрения воспроизводима и, скорее всего, будет эффективна на практике.

В итоге сразу несколько хирургов, как в США, так и в Европе, стали применять данную технику при работе с коронарными сосудами. В том же 1957 году D. Effler сообщил о 14 случаях использования аутовенозных заплат, которые вшивались в зоны стенозов венечных артерий (рисунок 6) [114]. В Швеции, в 1961 году A. Sening выполнил успешную реконструкцию стенозированных участков ПМЖА и ветви тупого края огибающей артерии

при помощи заплат из большой подкожной вены нижней конечности у пациента с тяжёлой формой стенокардии и получил хороший клинический эффект [237].

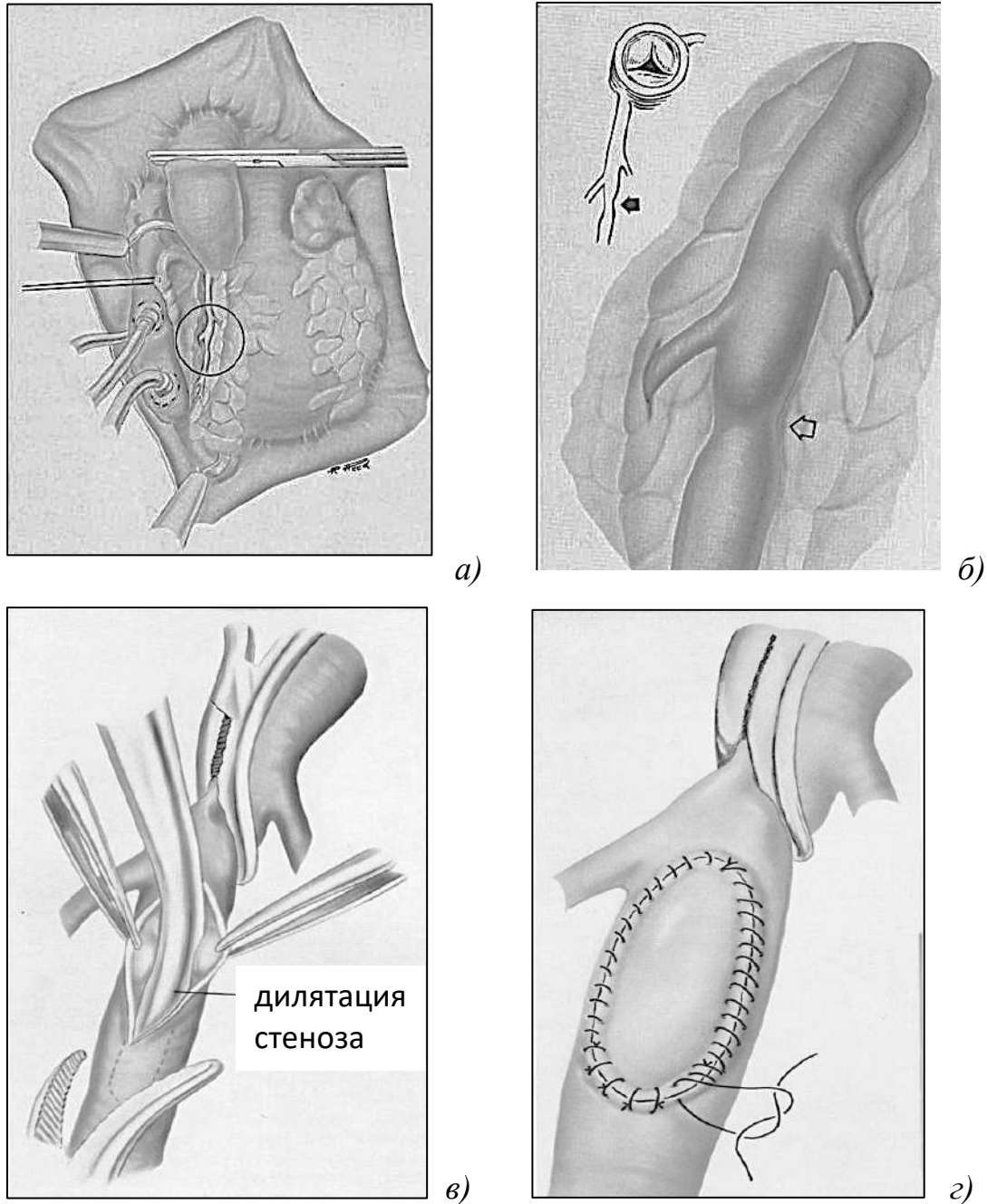


Рисунок 6. Пластика правой коронарной артерии заплатой из аутовены [114]
 а и б – локализация стеноза правой коронарной артерии; в – дилатация зоны стеноза зажимом; г – пластика зоны стеноза заплатой из аутовены.

Сам автор данной техники D. Cooley стал применять её в клинической практике и в 1961 году сообщил о нескольких случаях применения аутовенозных заплат, но уже после предшествующей ЭАЭ [125]. В последующие 5–7 лет произошло становление АКШ как основного хирургического метода лечения ИБС. Однако наличие диффузного атеросклероза далеко не у всех пациентов позволяло выполнить полную реваскуляризацию миокарда. В этот же период получает активное развитие процедура ЭАЭ. Хирурги, по примеру D. Cooley, также начинают активно использовать заплаты из аутовен или же аутоперикарда для восстановления целостности артерии.

В итоге к концу 60-х годов прошлого столетия появляются работы, основанные на десятках и даже сотнях подобных наблюдений [141, 124]. Однако применение таких технологий показало неоднозначные результаты – наряду с хорошим непосредственным клиническим эффектом у целого ряда пациентов отмечался острый тромбоз шунтов и коронарных артерий в зоне реконструкции в ближайшем послеоперационном периоде. Частота развития ПИМ достигала 15–18%, а уровень летальности не опускался ниже 8,5% [58, 151]. Безусловно, это было связано и с ещё несовершенной в то время хирургической техникой, и с отсутствием понимания необходимости в контроле коагуляционных процессов после операции, и с выполнением только венозного шунтирования без использования артериальных кондуитов, и, вероятнее всего, с отбором больных на подобные вмешательства. Поэтому, начиная с 70-х годов, большинство хирургов стали отказываться от реваскуляризации миокарда у пациентов с диффузным коронарным атеросклерозом.

В качестве возможного варианта хирургической помощи у этой тяжёлой категории пациентов в это же время ряд хирургов начал применять методику шунтирования коронарной артерии одним кондуитом на различных уровнях, так называемыми «прыгающими» (jumping graft) шунтами (рисунок 7). Для

этой цели применяли различные технические варианты - использование одного венозного кондуита, либо естественной бифуркации большой подкожной вены, либо применение секвенциального шунтирования.

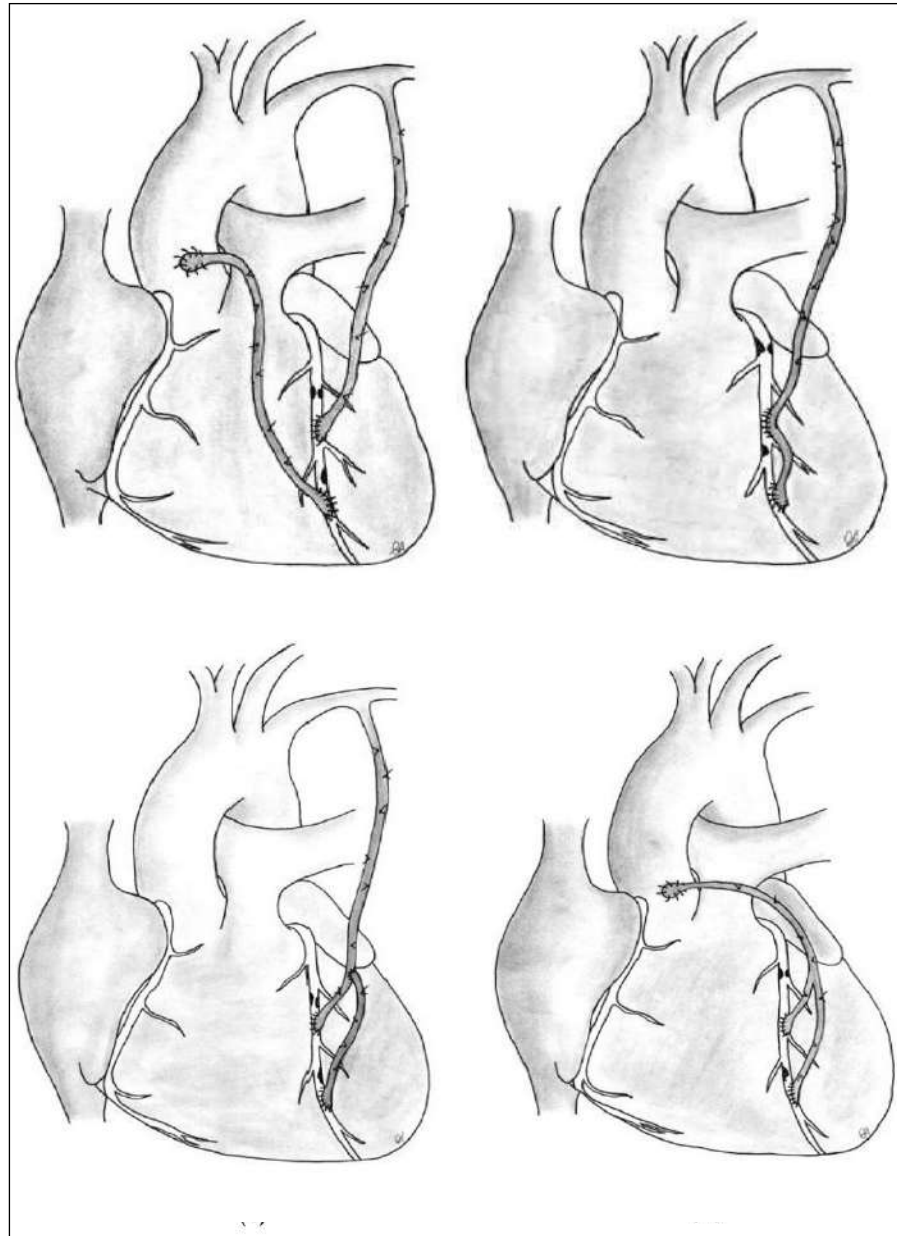


Рисунок 7. Схематическое изображение шунтирования передней межжелудочковой артерии по типу «jumping» [177]

Как показывает опыт в большинстве случаев эта методика использовалась для реваскуляризации ПМЖА. Значительно реже - для

шунтирования бассейна правой коронарной артерии. Однако результаты этих операций оказались также не совсем однозначными. За счёт возникновения выраженного турбулентного потока и падения скорости кровотока по направлению к самому дистальному анастомозу, шунты постепенно переставали функционировать с развитием периоперационного, порой фатального, инфаркта миокарда. При этом у целого ряда пациентов нередко это происходило интраоперационно. [16, 36, 37, 49, 137, 177, 216, 235, 239, 267].

Возрождение интереса к реконструктивным операциям на коронарных артериях произошло в середине 80-х годов, что связано, прежде всего, с введением в широкую практику использование левой внутренней грудной артерии [55, 64, 67, 170, 231, 238]. Кроме того, с этого периода начинается активное применение в послеоперационном периоде ацетилсалициловой кислоты в качестве дезагреганта. Оба этих фактора стали ключевыми в улучшении результатов коронарного шунтирования в плане долгосрочного функционирования шунтов [242]. Это позволило хирургам вновь обратить внимание на пациентов с диффузным поражением коронарных артерий.

Именно в это время появляется серия работ, раскрывающих новые возможности реконструктивных процедур на коронарных артериях при выполнении реваскуляризации миокарда в условиях диффузного атеросклероза. Так, в 1988 году в США К. Gross предложил оригинальную методику восстановления проходимости коронарных артерий при наличии протяжённых стенозов. Суть её заключалась в том, что первым этапом выполнялась протяжённая артериотомия в зоне стеноза. Затем, вторым этапом, восстанавливалась целостность артерии с увеличением диаметра на этом изменённом участке. Однако не за счёт вшивания заплатки из аутовены или аутоперикарда, как это применялось до этого времени последние 10–12 лет, а путём формирования протяжённого анастомоза по типу «конец-в-бок» между кондуитом и коронарной артерией. Свою технику он назвал «onlay

patch grafting», что в русской транскрипции принято называть протяжённой «шунт-пластикой». В опубликованной им работе выполнено 18 подобных операций с использованием и аутовен (n-7), и ЛВГА (n-11). Госпитальная летальность составила 4,4%, а частота периоперационного инфаркта миокарда 12,6%. Эти показатели были несколько выше аналогичных результатов при изолированном коронарном шунтировании без каких-либо дополнительных процедур, однако выжившие пациенты отмечали стойкое отсутствие стенокардии после операции и значительное повышение толерантности к физическим нагрузкам. Кроме того, анализ даже такого небольшого клинического материала показал лучший результат в случае использования ЛВГА (не было ни одного случая тромбоза артериальных шунтов), чем венозных кондуитов. В связи с этим автор высказал предположение, что применение ЛВГА даёт бесспорное преимущество при реваскуляризации миокарда у пациентов с тяжёлым диффузным коронарным атеросклерозом, особенно в случаях протяжённого поражения ПМЖА [152].

В это же время бельгийский хирург R. Dion публикует свой опыт реконструктивных операций при тандемных стенозах в коронарных артериях [108]. В этой работе приводятся результаты уже 64 протяжённых «шунт-пластик». В качестве кондуита автор, так же, как и K. Gross, применяет и аутолены, и ЛВГА, реваскуляризируя подобным способом все бассейны коронарного русла. Летальность составила всего 2 пациента (3,1%), при этом только один летальный исход связан с тромбозом в зоне реконструкции. Непосредственные результаты исследования показали хороший клинический эффект выполненных операций, на основании чего R. Dion делает вывод о появлении альтернативы процедуре эндартерэктомии.

Параллельно с исследованиями K.S. Gross и R. Dion в это же время подобные работы начинают проводить L. Veretta и P. Fundarò в Италии. Однако шунт-пластику коронарных артерий они стали применять не как самостоятельный способ восстановления кровотока, а в качестве дополнения

к процедуре ЭАЭ [52]. В 1987 году ими был представлен опыт 173 эндартерэктомий, из которых в 9 случаях была выполнена реконструкция ПМЖА по типу «шунт-пластики» при помощи ЛВГА. Получив хорошие клинические результаты за 18 месяцев наблюдения у этой небольшой группы пациентов (все девять больных были живы и не имели признаков стенокардии), этот же коллектив хирургов проводит работу по оценке эффективности различных методов реконструкции коронарных артерий. В их работе сравнивается методика восстановления целостности коронарной артерии после ЭАЭ заплатой из аутовены с техникой протяжённой «шунт-пластики» ЛВГА. Анализ показал бесспорное преимущество артериального кондуита – отмечена достоверно меньшая частота развития периоперационного инфаркта миокарда и тромбоза зоны реконструкции при применении внутренней грудной артерии [146].

В дальнейшем, на фоне таких оптимистичных результатов, работа в этом направлении не прекращается, и в 1991 и 1992 году L. Veretta и P. Fundarò опубликовывают уже 4-х и 5-летнее исследование о возможностях хирургического лечения пациентов с диффузным коронарным атеросклерозом [148, 248]. В этих работах они сравнивают различные техники коронарной эндартерэктомии – «открытый» и «закрытый» методы, и приходят к выводу, что результат этих процедур напрямую зависит не только от варианта адекватного удаления атероматозного слепка, но и от способа восстановления кровотока по венечным артериям. И как раз в этом ключевую роль играет ЛВГА и техника «шунт-пластики». Они первыми приводят блестящие непосредственные и средне отдалённые результаты протяжённых, более 5 см, реконструкций ПМЖА, тем самым резюмируя, что комбинация процедуры ЭАЭ и маммарокоронарного анастомоза по типу «шунт-пластики» позволяет, во-первых, добиваться полной реваскуляризации миокарда, а во-вторых, не отказывать в хирургической помощи пациентам, которые считаются неоперабельными по состоянию коронарного русла, в-третьих, обеспечить

приемлемый уровень качества жизни.

Принимая во внимание опыт зарубежных коллег, в это же время уже и в отечественной литературе начинают появляться работы, посвящённые хирургическому лечению этой тяжёлой категории пациентов. Одними из первых свой опыт представили Б.В. Шабалкин, Ю.В. Белов, А.А. Михеев, Г.М. Соловьёв, В.С. Работников. При этом если в ранних сообщениях тематика была посвящена методам реконструкции при помощи заплат из аутовен, аутоперикарда и резекции стенозированных кальцинированных участков коронарных артерий с формированием анастомозов «конец-в-конец», то позднее, учитывая результаты, от нее сами авторы стали отказываться и переходить на процедуру ЭАЭ с использованием артериальных кондуитов. Результаты этих исследований по мере становления техники постепенно улучшались, но техническая сложность процедур и небольшое количество наблюдений ограничивало широкое внедрение этих методик в практику в нашей стране. Поэтому ещё длительное время подобные вмешательства у больных ИБС с тяжёлыми формами поражения коронарных артерий выполнялись в небольших объёмах только лишь в крупных кардиохирургических центрах – НЦССХ им. А.Н. Бакулева, РНЦХ им. Б.В. Петровского, ГВКГ им. Н.Н. Бурденко [6, 17, 19, 29, 26].

Таким образом, к середине 90-х годов прошлого столетия стала формироваться концепция хирургического лечения больных с диффузным атеросклерозом коронарных артерий, основные принципы которой остаются актуальной и на сегодняшний день. Имеющиеся на тот период времени работы из США, Бельгии и Италии показали:

- во-первых, диффузное поражение коронарного русла не является абсолютным противопоказанием к операции;
- во-вторых, пациенты с диффузным атеросклерозом, безусловно, относятся к категории высокого риска за счёт большего риска летальности частоты периперационного инфаркта миокарда, однако при накоплении

опыта, формировании системы отбора с индивидуальным выбором метода реконструкции их можно оперировать с приемлемыми результатами;

- в-третьих, реконструктивные процедуры при диффузном коронарном атеросклерозе позволяют восстановить адекватный коронарный кровоток в поражённом бассейне и тем самым достоверно увеличить толерантность к физическим нагрузкам, а также обеспечить лучшее качество жизни по сравнению с консервативной терапией;

- в-четвёртых, с технической точки зрения добиться полной реваскуляризации можно либо путём ЭАЭ, либо путём прямой реконструкцией стенозированных участков артериальными или венозными кондуитами, либо сочетанием этих методик;

- в-пятых, в отношении реваскуляризации диффузно изменённой ПМЖА предпочтительней является использование ЛВГА.

После 1995 года большинство исследований у пациентов с диффузным атеросклерозом, в основном, были направлены на объективизацию показаний к реваскуляризации, развитие неинвазивных диагностических технологий и создание системы оценки рисков. Работ же, связанных с совершенствованием хирургической техники реконструктивных процедур или же появлением новых методов восстановления проходимости дистального русла, за последние 20 лет немного. Можно выделить лишь несколько публикаций по этой теме.

Так, в 2000 году в журнале «The Annals of Thoracic Surgery» вышла работа из Франции, в которой авторы приводят новый собственный метод реконструкции дистально русла при диффузном атеросклерозе без выполнения эндартерэктомии [82]. Преимущественно его применяли для реваскуляризации передней межжелудочковой артерии (94%). Техника заключается в том, что участок диффузного поражения ПМЖА сначала раскрывается ножницами на всем протяжении до уровня, проходимого в дистальном направлении для бужа не менее 1,5 мм. Далее выполняется

протяжённая шунт-пластика этой зоны с помощью левой внутренней грудной артерии. При этом суть метода и его отличие от других в том, что, формируя продлённый анастомоз с ЛВГА, вкалываться иглой нужно практически в дно артерии, выполняя не типичный обвивной шов, а П-образный внутрикоронарный шов. Тем самым рассечённые края бляшки исключаются из просвета артерии в зоне реконструкции.

Этот метод авторы применили у 108 пациентов. Госпитальная летальность составила 3,7%, частота ПИМ - 6,3%. Практически все больные (98,1%) были обследованы в среднем через 29 месяцев после операции. 90 их них не имели стенокардии. КШГ выполнена была у 74 пациента (67,3%), при этом в 95% внутренняя грудная артерия в зоне реконструкции была проходима. Оклюзия шунта была выявлена только у 2 больных. Следовательно, полученные результаты показывают, что данная техника эффективна, воспроизводима и позволяет достигать полной реваскуляризации миокарда у больных с диффузным поражением коронарных артерий. Единственным действительно ограничивающим фактором методики, как отмечают сам авторы, является выраженный кальциноз стенки в зоне реконструкции, не позволяющий её прокалывать иглой при выполнении шунт-пластики. В работе было 27 подобных пациента. В этих случаях они вынужденно выполняли так называемую локальную ЭАЭ – удаляли атероматозный слепок только именно из этого участка артерии. То есть, хирурги прибегали к ЭАЭ лишь для формирования герметичного анастомоза только в этой проблемной зоне.

К сожалению, авторы не провели сравнительного анализа результатов реваскуляризации миокарда между предложенными этими двумя методами – с и без ЭАЭ. Эти данные имеют важнейшее значение при выборе тактики в подобных случаях и последующим формировании концепции хирургического лечения больных с диффузным коронарным атеросклерозом. Однако хотелось бы ещё раз подчеркнуть: данная работа очередной раз свидетельствует о

возможности оперировать этих тяжёлых пациентов с хорошим клиническим эффектом.

Выполнение реконструктивных вмешательств на коронарных артериях при диффузном атеросклерозе как с ЭАЭ, так и без неё, представляет собой очень кропотливую и технически сложную работу, требующую более длительного времени аноксии миокарда и времени искусственного кровообращения. На рубеже 90-х – 2000-х годов в кардиохирургическую практику постепенно вошла техника шунтирования на работающем сердце без искусственного кровообращения [79, 251]. Основными условиями для её успешного применения являются опыт хирурга, поверхностное, не интрамуральное или субэпикардальное, расположение артерий, а также отсутствие выраженного кальциноза сосудистой стенки. Однако по мере накопления опыта и совершенствования подобной хирургической техники, уже с середины 2000-х годов стали появляться работы по выполнению реконструктивных процедур на коронарных артериях на работающем сердце как с ЭАЭ, так и без неё, в условиях их диффузного поражения [92, 99, 118, 253]. Takanashi S. с соавторами первыми в 2003 году опубликовали опыт выполнения протяжённой реконструкции ПМЖА без эндартерэктомии у 13 пациентов с применением так называемой «double octopus technique» [208]. Методика заключается в том, что зону диффузного поражения стабилизируют не одним, а двумя направленными друг к другу стабилизаторами. Это позволяет выполнить пластику артерии на большом протяжении. В этой работе средняя длина реконструкции составила 4,9 см. Не было получено ни госпитальной летальности, ни одного периоперационного инфаркта миокарда. Всем пациентам на 10 сутки была выполнена контрольная шунтография, которая показала 100% проходимость маммарокоронарный анастомоз. Авторы делают вывод о том, что реконструктивные процедуры при диффузном коронарном атеросклерозе возможно выполнять по методике ОРСАВ с хорошими непосредственными результатами у пациентов с высоким риском

использования ИК.

Аналогичная работа опубликована индийскими хирургами в 2008 году в журнале «The Heart Surgery Forum» [254]. В этой работе авторы также для стабилизации миокарда применяют два стабилизатора, расположенных навстречу друг другу, что позволяет выполнить артериотомию необходимой длины на всём протяжении зоны диффузного поражения коронарной артерии (рисунок 8). Отличительной особенностью от предыдущего исследования является то, что для создания «сухого» поля авторы использовали ещё и специальные длинные интراكоронарные шунты - ClearView, QuickFlow (Medtronic, USA) или Ross shunt (intra-arterial shunt; Beating Heart, Sydney, Australia). Сочетание этих приёмов позволило авторам успешно выполнить протяжённую шунт-пластику ПМЖА (более 4 см) у 21 пациента. Максимальный размер реконструкции достигал 10 см.

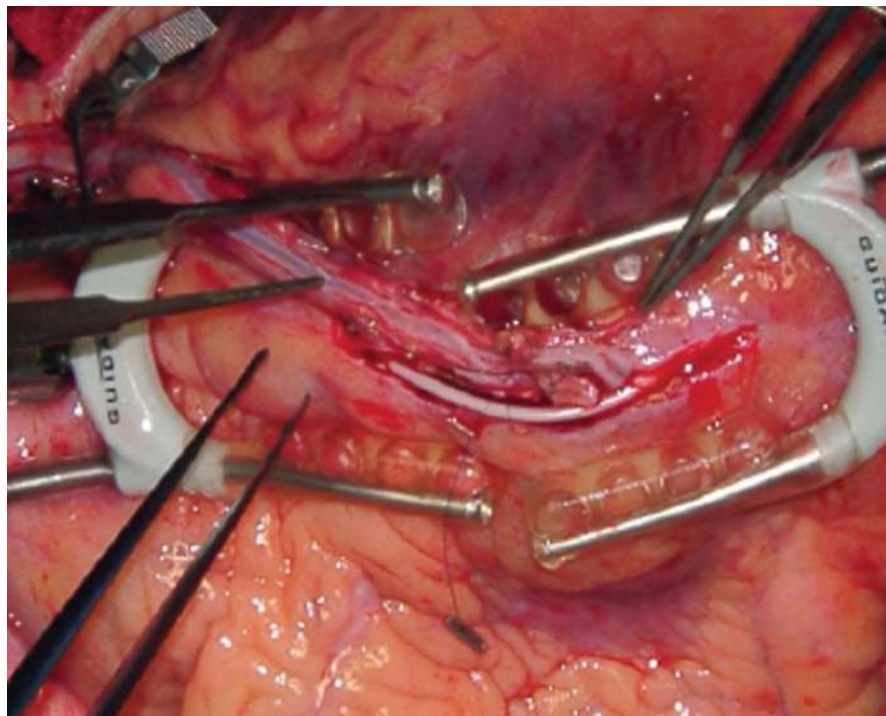


Рисунок 8. «Vettath's Technique» при реконструкции передней межжелудочковой артерии [254]

Авторы получили отличные результаты – госпитальная летальность

отсутствовала, не было ни одного случая применения внутриаортальной баллонной контрпульсации. Зафиксирован лишь один периоперационный инфаркт миокарда, причём только на основании повышенного уровня кардиоспецифических ферментов, но без ишемической ЭКГ-динамики. Все прооперированные пациенты наблюдались в сроки от 6 месяцев до 3 лет. К сожалению, лишь двум больным была выполнена коронарошунтография. В обоих случаях маммарокоронарный шунт функционировал и ПМЖА был проходима. В заключении авторы отмечают, что предложенный метод реваскуляризации действительно является технически сложной процедурой, требующей активного участия и напряжения всей команды. Однако она воспроизводима и имеет несомненное преимущество, прежде всего, у пациентов с высоким риском развития осложнений, ассоциированных с применением искусственного кровообращения. Поэтому при принятии решения о реваскуляризации у подобных больных хирург может её рассматривать в качестве возможного решения проблемы.

Представленные технологии реконструктивных процедур на коронарных артериях при диффузном атеросклерозе и их результаты показывают свою клиническую эффективность и возможность достижения полной реваскуляризации миокарда. Поэтому, учитывая всё ещё сохраняющуюся насторожённость в отношении подобных пациентов, кардиохирургам, несомненно, следует рассматривать весь спектр реконструктивных вмешательств в качестве альтернативы процедуре ЭАЭ.

1.3 Визуализация и диагностика поражения коронарного русла при диффузном атеросклерозе

Дальнейшее развитие технологий реконструктивных процедур на коронарных артериях связано не столько с появлением новых методик, сколько с совершенствованием существующей техники, изучением отдалённых

результатов, набором большого количества клинического материала, изучением факторов, влияющих на летальность, проходимость шунтов и качество жизни после операции. При этом за последние годы, не смотря на периодическое появление в литературе работ по этой проблематике, остаются без ответа целый ряд вопросов.

До сих пор одной из нерешённых проблем в лечении пациентов с диффузным коронарным атеросклерозом является отсутствие единого подхода как в оценке степени поражения сосудов, так и в определении показаний к оперативному лечению. В случаях типичного локально-проксимального характера поражения коронарных артерий уже многие годы существуют Европейские, Североамериканские, Российские рекомендации по реваскуляризации миокарда, определены факторы риска, известны результаты оперативных вмешательств. Всё это в значительной степени облегчает и систематизирует работу хирургов и кардиологов, позволяя создавать большие многоцентровые базы данных, прогнозировать как непосредственный, так и отдалённый результат.

В случаях же диффузного атеросклероза подобного единого мнения не существует [161]. До сих пор показания и противопоказания к реваскуляризации миокарда при многоуровневом поражении коронарного русла определяются хирургом не системно, не основываясь на доказательной базе, а только лишь на основании его собственного опыта. Именно поэтому в настоящее время невозможно провести мультицентровое исследование по изучению результатов АКШ у подобных пациентов – либо в клиниках существуют свои собственные протоколы в отношении отбора пациентов, способа и техники шунтирования, а также послеоперационного режима дезагрегантной и антикоагулянтной терапии, либо этих больных вообще не оперируют. И в основе этой проблемы лежит не только техническая сложность реконструктивных процедур на коронарных артериях, которая, безусловно, имеет место при диффузном атеросклерозе. Существенную роль в этом играет

отсутствие общепризнанного понимания целесообразности подобных вмешательств, основанное на результатах работ 20, 30, 40-летней давности [119, 127, 250].

Кроме того, до сих пор нет единого понимания понятия «диффузный коронарный атеросклероз». Этот термин впервые был отмечен в руководстве по эндоваскулярному лечению, опубликованном в 1988 году американской ассоциацией сердца совместно с американским колледжем кардиологов [154]. В этом руководстве приводится классификация степени поражения коронарных артерий, на основании которой прогнозируется процент успеха в выполнении ЧКВ. В рамках этой классификации выделяют 3 типа поражения коронарных артерий – А, В и С. Тип С и включает в себя понятие диффузность, под которой понимается протяжённое поражение артерии длиной более 2 см. При этом отмечается, что при таком типе поражения процент успеха ангиопластики не превышает 60%, и сама процедура сопряжена с высоким риском осложнений (таблице 1).

Таблица 1 - Классификация выраженности атеросклеротического поражения коронарных артерий [154]

Тип А (высокая вероятность успеха ЧКВ, >85%, низкий риск осложнений)	
• Изолированный стеноз (длиной < 10 мм)	• Без кальцификации
• Концентрическая бляшка	• Не окклюзирующий стеноз
• Легко доступный стеноз	• Не устьевой стеноз
• Стеноз на изгибе артерии < 45°	• Без вовлечения больших ветвей
• Стеноз с плавными контурами	• Без тромбоза
Тип В (вероятность успеха ЧКВ 60–85%, умеренный риск осложнений)	
• Стеноз длиной 10–20 мм	• Кальцификация умеренная
• Эксцентричная бляшка	• Окклюзия сроком до 3 месяцев

Таблица 1 (продолжение)

Тип В (вероятность успеха ЧКВ 60–85%, умеренный риск осложнений)	
• Умеренная извитость в проксимальном отделе	• Устьевое поражение
• Стеноз на изгибе артерии > 45 ⁰ , < 90 ⁰	• Бифуркационное поражение
• Стеноз с неровный контурами	• С признаками тромбоза
Тип С (низкая вероятность успеха ЧКВ, < 60%, высокий риск осложнений)	
• Диффузное поражение длиной более 20 мм	• Оклюзия сроком > 3 месяцев
• Выраженная извитость проксимального отдела	• Риск перекрыть крупную ветвь
• Стеноз на изгибе артерии >90 ⁰	• Дегенерация венозного шунта

Предложенная классификация была разработана для интервенционных кардиологов и, по сути, является ключом к отбору пациентов на эндоваскулярную реваскуляризацию с возможностью прогнозирования её успеха. Согласно шкале «SyntaxScore», диффузным поражением коронарной артерии принято считать стеноз сосуда малого диаметра (менее 2мм) на протяжении 75% сегмента артерии дистальнее зоны стеноза, независимо от наличия или отсутствия атеросклеротического поражения артерии этого участка [262]. При выполнении же коронарного шунтирования подобной систематизации отбора нет. Была предпринята похожая попытка в 1999 году Graham M.M и коллегами [150] из института Сердца в Оттаве. В этой работе авторы представляют систематизацию оценки степени выраженности диффузного коронарного атеросклероза. Предложенный метод схож со шкалой «SyntaxScore», которая уже давно активно применяется у эндоваскулярных хирургов. Его суть заключается в том, что на основании структурированной пошаговой оценки коронароангиографии предложен алгоритм подсчёта количества баллов для ранжирования степени диффузности атеросклеротического поражения. Техника подсчёта риска следующая (таблица 2).

Таблица 2 - Значимость сегментов коронарного русла в кровоснабжении миокарда, выраженная в баллах [150]

Сегмент артерии	Сбалансированный Тип	Большая ПМЖА, ИМВ	Левый Тип
Проксимальный отдел ПМЖА	1,5	1,5	1,5
Дистальный отдел ПМЖА	1,5	2	1,5
Первая диагональная ветвь	1	0,5	1
Вторая диагональная ветвь	0	0	0
Третья диагональная ветвь	0	0	0
Интремедиальная ветвь	0	1,5	0
Первая боковая ветвь ОА	1	0	1
Вторая боковая ветвь ОА	1	1	1
Левожелудочковая ветвь ОА	0	0	0,5
Задняя межжелудочковая ветвь ОА	0	0	0,5
Задняя межжелудочковая ветвь ПКА	1,5	0,5	0
Левожелудочковая ветвь ПКА	0,5	1	0
Всего	8	8	8

Левый желудочек условно разделяется на 8 равных частей аналогично методу, предложенному в исследовании CAAS. Затем, после выполнения ангиографии, коронарное русло разбивается на анатомически значимые сегменты, соответствующие этим 8 участкам миокарда левого желудочка. В зависимости от их роли в кровоснабжении соответствующего отдела миокарда каждому сегменту присваивается балл от 0 - незначимый до 2 - очень значимый участок коронарной артерии. Из таблицы видно, что наибольшее значение в кровоснабжении миокарда и, следовательно, наиболее важную роль для хирурга играют дистальный отдел ПМЖА, задняя межжелудочковая ветвь правой коронарной артерии и ветвь тупого края огибающей артерии. Им присвоен наибольший балл 1,5–2. В то время как диагональные ветви ПМЖА, ветви второго порядка ВТК и левожелудочковые ветви оценены минимально

– от 0 до 0,5. Далее оценивался диаметр коронарной артерии и наличие атеросклеротического поражения в каждом сегменте, после чего также каждому сегменту присваивается балл от 0 до 5 в зависимости степени стеноза - чем выше степень стеноза коронарной артерии и меньше её диаметр, тем выше балл (таблица 3).

Таблица 3 - Градация коронарных артерий в зависимости от их диаметра и степени атеросклеротического поражения [150]

Балл	Характеристика коронарной артерии
0	Нет риска
1	Диаметр >2 мм, артерия без поражения
2	Диаметр 1,5–2 мм, умеренное поражение
3	Диаметр 1,0–1,5 мм, умеренное поражение
4	Диаметр 0,5–1,0 мм, выраженное поражение
5	Диаметр <0,5 мм, выраженное поражение, окклюзия, не для АКШ

После проведённой оценки все полученные баллы суммируются, и в итоге формируется так называемый риск диффузности. Именно этот показатель, по мнению автора работы позволяет максимально объективизировать степень атеросклеротического поражения коронарного русла и, соответственно, определить риск реваскуляризации миокарда и спрогнозировать её успех. Так, если имеется трёхартериальное поражение в артериях малого диаметра в сочетании с наличием тандемных стенозов, то суммарное количество баллов может достигать 40, что, безусловно, является крайне высоким риском диффузности и, следовательно, играет прогностически неблагоприятную роль при выполнении коронарного шунтирования. В то же время при наличии аналогичного трёхартериального поражения, но с локально-проксимальным типом коронарного атеросклероза

и диаметром артерий 2 мм и выше, этот риск не превышает 8, что является наиболее оптимальным для выполнения АКШ. Логистический регрессионный анализ предикторов госпитальной летальности показал, что критическим уровнем диффузности, обуславливающим развитие неблагоприятного исхода, является сумма баллов от 22 до 24. При этом дальнейшее увеличение суммы баллов на каждую единицу сопровождается увеличением риска летальности на 9%. Таким образом, коронарное шунтирование у пациента с риском диффузности, превышающим рассчитанный порог в 22–24 балла, достоверно будет сопровождаться очень высоким риском смерти в госпитальный период.

Особенность данной работы в том, что она была выполнена врачом интервенционным кардиологом, а не кардиохирургом. В своём пояснении доктор отмечает, что стала заниматься этой проблемой в связи с постоянно увеличивающимся числом больных с диффузным атеросклерозом коронарных артерий. Кардиохирурги, сталкиваясь с подобными пациентами, всё больше отказываются от «открытой» реваскуляризации, объясняя своё решение высоким риском неблагоприятного исхода. В то же время и эндоваскулярно таким больным далеко не всегда возможно адекватно и, главное, безопасно помочь. Именно для того, чтобы выработать единый подход в отношении диффузного коронарного атеросклероза, стандартизировать выбор метода реваскуляризации в отдельно взятой клинике и была предпринята данная попытка количественно охарактеризовать степень диффузности.

Анализ полученных результатов показал реальную возможность количественной оценки диффузности поражения коронарного русла, которая в итоге позволит до операции рассчитывать послеоперационный риск летальности и развития периперационного инфаркта миокарда. Работа, по мнению авторов, имеет некоторые ограничения. Прежде всего это касается наличия необходимого опыта и достаточного времени, требующегося на проведение этих расчётов. Однако по мере накопления материала процедура подсчёта степени диффузности стала занимать не так много времени - от 6 до

10 минут. По их мнению, этого вполне достаточно чтобы принять решение об объёме и методе реваскуляризации даже в условиях острого коронарного синдрома. Вторым немаловажным ограничением этой работы является отсутствие оценки хирургического фактора в окончательных расчётах предоперационного риска. В исследовании не учитывается объём оперативного вмешательства в зоне диффузного поражения. А ведь способ восстановления кровотока по изменённому коронарному руслу напрямую определяет результат операции. Несомненно, процедура коронарной эндартерэктомии несёт в себе более высокий риск неблагоприятных событий чем протяжённая реконструкция по типу «шунт-пластики». В работе же авторы не отмечают хирургические аспекты операций. Кроме того, нет данных и о количестве оперирующих хирургов, занимавшихся пациентами из исследуемой группы больных, а также наличии или отсутствии у них единого подхода к объёму и технике реваскуляризации миокарда. В то же время, хотелось бы подчеркнуть, что даже не смотря на эти ограничения, представленная работа дала кардиохирургам работающий инструмент оценки операционных рисков у пациентов с диффузным атеросклерозом, позволяющий более объективно принимать решения о возможности и целесообразности реваскуляризации миокарда.

К сожалению, это исследование не вошло в широкую практику. Причиной тому была сохраняющаяся крайне низкая активность хирургов в отношении пациентов с диффузным поражением коронарного русла. С 2000 года длительное время не было ни одного аналогичного исследования по данной проблематике, охватывающего хотя бы несколько сотен подобных случаев, тем более многоцентровых. Но отчётливая тенденция к постоянному увеличению подобных больных всё равно заставляет искать пути решения этой тяжёлой проблемы. Только лишь в 2014 года подобная работа была проведена в НИМЦ кардиологии имени академика Е.И. Чазова под руководством академика Р.С. Акчурина [13, 14, 22, 27]. В неё вошло 89

пациентов, по результатам коронароангиографии которых были разработаны критерии и оригинальная классификация диффузного поражения коронарных артерий. Однако, опять же, эта работа носила исключительно локальный характер и включала небольшое количество наблюдений, что ограничивает использование результатов для создания рекомендаций по хирургическому лечению пациентов с диффузным коронарным атеросклерозом.

Сегодня до сих пор «золотым стандартом» в диагностике атеросклеротического поражения коронарных артерий является инвазивная коронароангиография. Тем не менее, её результаты в ряде случаев у ряда пациентов могут быть спорными. Это касается так называемых «пограничных» стенозов - до 50–60%, когда даже при визуально более выраженных стенозах зачастую на КШГ в послеоперационном периоде можно увидеть либо конкуренцию кровотоков между шунтом и нативным руслом, либо вообще неработающий шунт. Именно в этих ситуациях помогает анализ ФРК, так как измерение давления до и после атероматозной бляшки позволяет рассчитать селективный индекс функциональной значимости коронарного стеноза. Результат ФРК ниже 0.75–0.80 является доказанным функционально значимым поражением [216]. Следовательно, на сегодняшний момент именно анализ ФРК достоверно объективизирует необходимость в реваскуляризации [74, 131, 135, 136, 162, 186, 221, 226].

При локально-проксимальном типе атеросклеротического поражения дефекты перфузии миокарда носят сегментарный характер и отчётливо проявляются при наличии гемодинамически значимого стеноза, что наглядно подтверждается нагрузочными пробами. При диффузном же типе поражения подобное снижение перфузии миокарда может проявляться даже при пограничных стенозах – менее 70%, прежде всего за счёт не одного, а множественных стенозов [143]. Поэтому объективизация значимости стеноза представляет большой интерес и является более сложной задачей [117, 142,

147]. Так, в 2016 году вышла работа японских авторов об исследовании ФРК у пациентов с диффузным коронарным атеросклерозом и его роли в прогнозировании проходимости шунтов в отдалённом периоде [162]. В исследование вошли 89 пациентов, которым выполнили оценку ФРК в бассейне ПМЖА. Все пациенты были разделены на 2 группы – с локально-проксимальным типом поражения ПМЖА ($n = 58$) и с диффузным типом её поражения ($n = 31$). ЛВГА использовалась в 100% случаев в обеих группах. Проходимость МКШ оценивали через 3–5 месяцев после операции при помощи МСКТ. Как и ожидалось, анализ полученных результатов показал достоверно лучшую проходимость ЛВГА при локально-проксимальном типе поражения. Но обращает нас себя внимание не этот факт. Новизна и ценность работы в том, что было выдвинуто предположение о причине плохого функционирования шунта при диффузном типе поражения ПМЖА. По мнению авторов, при прогнозировании долговечности функционирования артериального шунта важен не только результат оценки ФРК, но и разница в давлении до стеноза и после.

Так, сравнивая две группы, они приводят пример хорошей работы ЛВГА через 3 месяца после операции при локально проксимальном типе поражения (рисунок 9). На рисунке видно, что стеноз в проксимальном отделе ПМЖА визуально является пограничным – до 50% (отмечен звёздочкой на части рисунка «а»). Однако, анализ ФРК показывает его достоверную гемодинамическую значимость – 0,54, что является показанием к выполнению реваскуляризации. При этом особое внимание обращается не сколько на результат ФРК, сколько на разницу давления до (96), и после стеноза (52). Она равна 44 (часть рисунка «б»). Как следствие данного измерения на части рисунка «в» отчётливо виден функционирующий маммарокоронарный шунт.

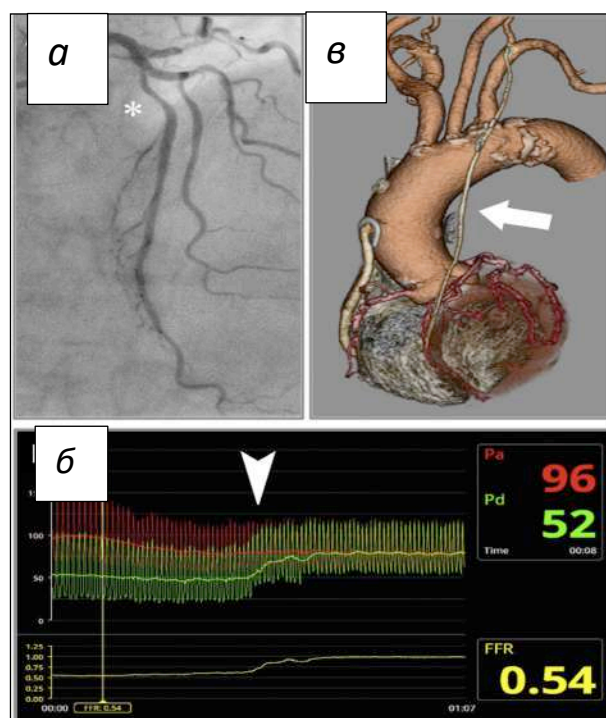


Рисунок 9. Пример функционирования артериального шунта при гемодинамически значимом стенозе в передней межжелудочковой артерии [162]

a - коронароангиограмма до операции; *б* - исследование фракционного резерва кровотока; *в* - МСКТ-ангиография через 3 месяца после шунтирования.

Примечание: стрелкой отмечена левая внутренняя грудная артерия

В противоположность этому примеру в работе приводится и случай при диффузном типе поражения ПМЖА (рисунок 10). На рисунке (часть «а») визуализируется пограничное поражение ствола ЛКА и диффузное поражение ПМЖА в дистальной трети. Анализ ФРК (часть «б») показал, что стеноз ствола является гемодинамически значимым (0,63), на основании чего было выполнено АКШ. Однако на части «в» рисунка приведена КТ-ангиография через 4 месяца после операции, на которой определяется окклюзия МКШ (отмечен стрелками). Причиной этого, по мнению авторов статьи, является низкая разница в давлении, выявленная при измерении ФРК – 29 (часть «б»).

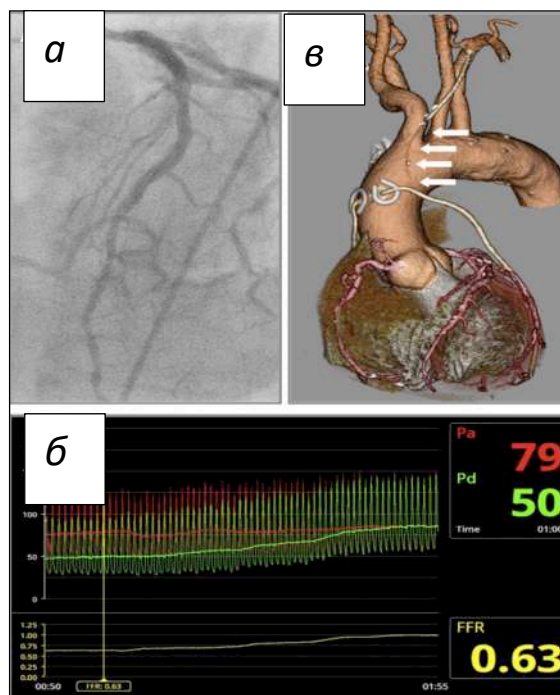


Рисунок 10. Пример окклюзии маммарокоронарного шунта при диффузном типе поражения передней межжелудочковой артерии
a - коронароангиограмма до операции, *б* - исследование фракционного резерва кровотока, *в* - МСКТ-ангиография через 4 месяца после шунтирования

Примечание: стрелками отмечена окклюзированная левая внутренняя грудная артерия.

Причинами этого, по мнению авторов статьи, является низкая разница в давлении, выявленная при измерении ФРК – 29 (часть «В»). То есть наличие атеросклеротических бляшек, создающих диффузный характер поражения, значительно снижает давление в средних и дистальных отделах артерии и, следовательно, выражено замедляет протекание крови, что в итоге, скорее всего, и обуславливает недолговечность работы наложенного анастомоза. Проведя анализ всех 89 пациентов, они достоверно показали эту зависимость и пришли к выводу, что анализ ФРК у пациентов с диффузным типом поражения коронарного русла желательно выполнять рутинно, так как он

позволяет прогнозировать долговечность функционировании шунтов. Несмотря на полученные новые и интересные результаты, работа также имеет ряд ограничений. Во-первых, это касается небольшой группы наблюдения – всего 89 пациентов, при этом больных с диффузным типом поражения только 31. Во-вторых, в ней абсолютно не учитывается техника реконструкции в зоне диффузного поражения ПМЖА. А это имеет одно из ключевых значений, так как реваскуляризация миокарда направлена, прежде всего, на восстановление объёмной скорости кровотока по изменённому участку коронарной артерии. Поэтому крайне важно при оценке результатов учитывать технические аспекты вмешательства. Однако, несмотря на все эти ограничения, представленная работа — это, бесспорно, новый шаг в решении проблемы диффузного коронарного атеросклероза. Главным её преимуществом является возможность практического применения и достаточная простота использования методики. Основной же ограничительный фактор, по крайней мере в нашей стране – это всё ещё высокая стоимость расходных материалов для рутинного изменения ФРК на сплошном потоке пациентов. Но не вызывает сомнения, что широкое внедрение в практику данной технологии расширит представления о диффузном поражении коронарного русла и позволит оправдано, с просчитанными рисками принимать решения о реваскуляризации миокарда.

Коронароангиография и исследование ФРК сегодня это два основных диагностических метода, на основании которых принимается обоснованное решение о необходимости реваскуляризации миокарда. Однако, они являются инвазивными, требующими, по крайней мере в нашей стране, в подавляющем большинстве случаев пусть и недлительной, но всё же госпитализации. МСКТ-ангиография на сегодняшний момент до сих пор не стоит с ними в одном ряду по информативности и объективности, но несмотря на это с момента её внедрения в широкую практику технология постоянно совершенствуется, что повышает её роль в диагностике ИБС в последние

годы. С накоплением опыта и повышением разрешающей способности томографов МСКТ-ангиография в настоящее время позволяет уже визуализировать не только наличие функционирующего шунта, но и прецизионно оценивать непосредственно зону дистального анастомоза, даже при больших реконструкциях коронарных артерий (рисунок 11) [53, 121, 171, 220, 221].

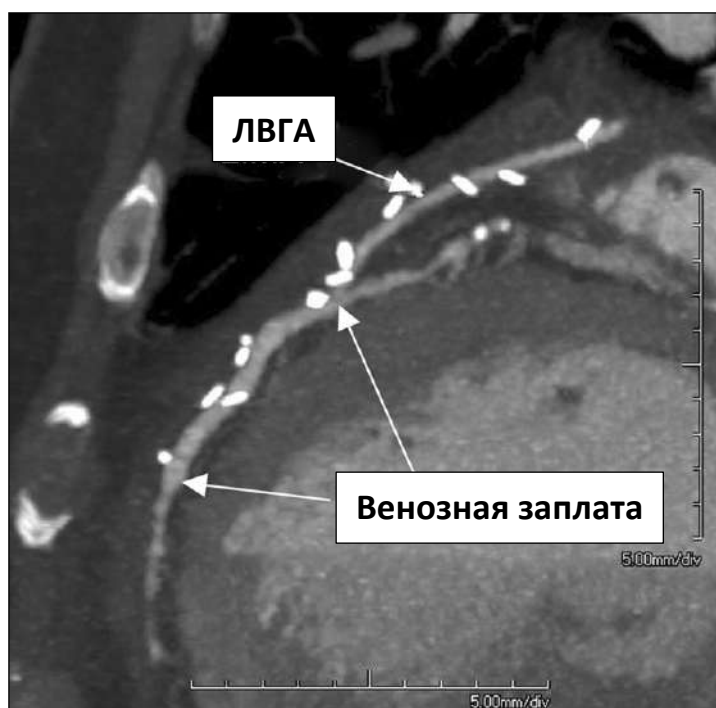


Рисунок 11. МСКТ-ангиография после маммарокоронарного коронарного шунтирования передней межжелудочковой артерии с многокомпонентной реконструкцией дистального русла [171]

Примечание: ЛВГА – левая внутренняя грудная артерия.

Более того, сегодня уже на практике существует методика и не инвазивной оценки фракционного резерва кровотока у пациентов с атеросклерозом коронарных артерий. Она основывается на работе, опубликованной в 2010 году в журнале «Annals of Biomedical Engineering» [213], в которой описывается техника математического моделирования

коронарного кровотока с учётом давления в камерах сердца, давления в аорте, силы сокращения миокарда, оказываемой на эпикардальные коронарные сосуды, а также сопротивления в просвете артерий и вязкости крови. В итоге была создана программа с построением 3D модели коронарного русла и цифровой визуализацией кривых давления до и после стенозов. По мнению авторов, полученные результаты должны были совпадать с таковыми при стандартной инвазивной методике анализа ФРК. И уже в 2012 году в журнале JAMA вышла статья коллектива авторов из 5 исследовательских центров (Бостон, Лос-Анджелес, Ванкувер, Роттердам и Сеул), которая провела данное исследование [102]. В работе было обследовано 252 пациента со стабильной стенокардией напряжения. Сравнение результатов инвазивной и не инвазивной методик исследования ФРК показало полное и достоверное соответствие, что в значительной степени расширило диагностические возможности МСКТ.

В будущем эти два исследования легли в основу работы, опубликованной в 2017 году в журнале «Atherosclerosis». В этом исследовании «DeFACTO» приводятся результаты МСКТ-ангиографии в сочетании с неинвазивным анализом ФРК у пациентов уже не с локально-проксимальным типом поражения, а диффузным атеросклерозом [105]. Целью работы была оценка возможности неинвазивного прогнозирования наличия или отсутствия ишемии и объективизация показаний к реваскуляризации у пациентов с диффузным коронарным атеросклерозом. Для этого оценивали пошагово каждый стеноз: его протяжённость, минимальный диаметр артерии в зоне стеноза, характер бляшки – эксцентричная или концентрическая, после чего производился расчёт ФРК и % диффузности – сумма длины всех зон стенозирования, делённая на общую длину коронарной артерии. После этих расчётов проводился однофакторный регрессионный анализ данных, который показал прямую зависимость наличия ишемии в зонах с индексом диффузности более 19,4%, что подтверждалось соответствующим значением

ФРК (менее 0,8). Наибольшее значение на формирование ишемии имеет не количество поражённых сегментов коронарной артерии, а минимальный диаметр сосуда в зоне атероматозной бляшки, площадь бляшки и её протяжённость. Кроме того, анализ результатов выявил возможность прогнозирования гемодинамической значимости протяжённых стенозов на основании только расчёта индекса диффузности, который имеет, как отмечалось выше, обратную корреляционную связь с фракционным резервом кровотока. В заключении авторы делают вывод о том, что современный уровень неинвазивных методов диагностики позволяет достоверно объективизировать наличие ишемии в миокарде даже при диффузном поражении коронарного русла и может применяться на практике, особенно в случаях тяжёлого мультифокального атеросклероза, когда инвазивные методики несут в себе определённые риски развития осложнений. Единственным ограничением для широкого применения предложенной технологии, со слов самих авторов, является всё ещё большая трудоёмкость процесса вычисления всех параметров, требующая до 6 часов на одного пациента. Тем не менее, подобные работы продолжаются и, вероятнее всего, в скором времени по мере накопления опыта данная технология всё чаще будет входить в повседневную практику [83, 84, 103, 104, 140, 178, 181].

1.4 Профилактика долгосрочного функционирования шунтов после выполнения реконструктивных вмешательств на коронарных артериях при их диффузном поражении

Основным ограничивающим фактором для более широкого выполнения «открытой» реваскуляризации миокарда у пациентов с диффузным атеросклерозом является сохраняющееся мнение не только о высокой летальности и технической сложности реконструктивных процедур, но и о недолговечном функционировании шунтов после их выполнения. Подобные

заклучения основываются на работах 40 - 30-летней давности, когда, как уже отмечалось выше, в большинстве случаев выполнялась закрытая эндартерэктомия с последующим венозным шунтированием [84, 119, 127, 128]. В тот период ещё не вошла в широкую практику внутренняя грудная артерия в качестве основного шунтирующего кондукта для ПМЖА, ещё не рассматривался вопрос о влиянии техники ЭАЭ на результаты реваскуляризации миокарда, а реконструктивные процедуры на коронарных артериях не рассматривались в качестве альтернативы ЭАЭ. Более того, ещё не была сформирована концепция о необходимости активной профилактики тромбоза шунтов в послеоперационном периоде.

Однако, за прошедшие годы произошли существенные перемены не только в хирургическом, но и в послеоперационном фармакологическом аспекте. Перейдя на принципы доказательной медицины, в значительной степени изменился взгляд хирургов и кардиологов на проблему лечения диффузного коронарного атеросклероза. Поэтому, раскрывая тему реконструктивных вмешательств на коронарных артериях, нельзя не отметить существенную роль антикоагулянтной и дезагрегантной терапии, улучшающей проходимость шунтов послеоперационном периоде. Сегодня всё больше появляется исследований об их применении после АКШ у пациентов с диффузным атеросклерозом коронарных артерий. В 2004 году исследование Byrne G.J. подтвердило ряд исследований, что одного лишь аспирина в послеоперационном периоде не хватает для профилактики тромбоза шунтов к артериям после ЭАЭ [179, 71, 204]. При этом до сих пор нет единого подхода ни по объёму необходимой терапии, ни по её длительности. Ряд хирургов предлагает использовать введение гепарина сразу после операции с последующим подключением варфарина длительностью до 3-х месяцев с должным уровнем МНО 2,0 – 2,5. Другие авторы рекомендуют начать двойную терапию сразу после операции в различных комбинациях – с варфарином или клопидогрелем [56, 90, 112, 115, 163, 263]. При этом до 2012

года ещё не было данных о достоверном преимуществе двойной антитромботической терапии над монотерапией [101]. Единственно общепринятым фактом является обязательный длительный приём аспирина после коронарного шунтирования [132].

Среди публикаций, бесспорно заслуживающих внимание на эту тему, выделяется работа японских хирургов из Sakakibara Heart Institute, которые в 2011 году представили свой опыт выполнения реконструктивных процедур на ПМЖА в сочетании с эндартерэктомией и без неё диффузном атеросклеротическом поражении [134]. Авторы отдельное внимание уделяют необходимости многокомпонентной терапии, направленной на профилактику тромбоза в зоне реконструкции. Они представляют 2 протокола антитромботической терапии в зависимости от применения процедуры ЭАЭ или же её отсутствия. Так, если была выполнена протяжённая реконструкция ПМЖА без удаления атероматозных слепков, то при отсутствии кровотечения сразу после операции начинается внутривенное введение гепарина под контролем активированного времени свёртывания (160–180 с.), которое продолжается в течение нескольких дней. Через сутки после операции к лечению добавляется перорально аспирин и тиклопедин. Терапия тиклопедином продолжается 3 месяца, в то время как аспирин оставляется на длительный постоянный приём. Если же реконструкция ПМЖА была выполнена в сочетании с ЭАЭ, то антитромботическую терапию усиливают - помимо внутривенного введения гепарина уже через сутки после операции назначается не только аспирин и тиклопедин, но и добавляется варфарин. При этом внутривенное введение гепарина продолжается до тех пор, пока уровень МНО не станет 2–2,5. Терапия варфарином и тиклопедином продолжается 3 месяца, после чего остаётся только аспирин. Как отмечают сами авторы, нет никаких руководств по объёму необходимой терапии и режиму её дозирования. При выборе данной схемы они опирались на две аналогичные работы, в которых также применялись гепарин, аспирин и варфарин [87, 250].

В этом же исследовании дополнительно был добавлен тиклопедин. Никаких сравнений той или иной схемы антитромботической терапии не проводилось. Однако полученные результаты (годовая проходимость ЛВГА у пациентов без ЭАЭ 95,7%, с ЭАЭ 93,4%) свидетельствуют о действительно высокой эффективности выбранной послеоперационной тактике ведения.

Этот же коллектив авторов продолжил заниматься проблемой хирургического лечения пациентов с диффузным поражением коронарных артерий, и уже в 2017 году они представили свой 10-летний опыт выполнения ЭАЭ из ПМЖА [255]. В этой работе также существенная роль отводится многокомпонентной антитромботической терапии как важнейшему аспекту способствующему долгосрочному функционированию шунтов, но уже с некоторыми изменениями. В протоколе произошла замена тиклопедина на клопидогрел. Кроме того, клопидогрел назначается сроком не на 3 месяца, как тиклопедин, а на 1 год. Эти изменения в протоколе антитромботической терапии продиктованы тем, что авторы провели не только ангиографический контроль функционирования шунтов, показав хороший результат выполненных реконструктивных вмешательств. В работе они первыми исследовали степень эндотелизации в зоне ЭАЭ и реконструкции ПМЖА, что и повлияло на изменения схемы и режима антитромботической терапии. Оценка сроков восстановления неоинтимы в реконструированном сосуде осуществлялась при помощи оптической когерентной томографии. Этот метод внутрисосудистой визуализации основан на оценке времени задержки отражения инфракрасного луча от внутренней поверхности исследуемого сосуда, после чего при помощи сложного математического алгоритма происходит формирование изображения с высокой разрешающей способностью. В результате появляется возможность детально рассмотреть и оценить внутреннюю поверхность коронарной артерии в зоне вмешательства. Обычно эту диагностическую методику применяют для оценки плотности прилегания стентов при ЧКВ к стенке артерии и определения степени

пролиферации интимы. В этой же работе это исследование авторы провели для оценки сроков формирования неоинтимы в реконструированной артерии. Исследование выполняли дважды – в ранние сроки после операции и через 1 год. Полученные результаты показали, что ремоделирование внутренней поверхности коронарной артерии завершается только к 12 месяцу после операции (рисунок 12).

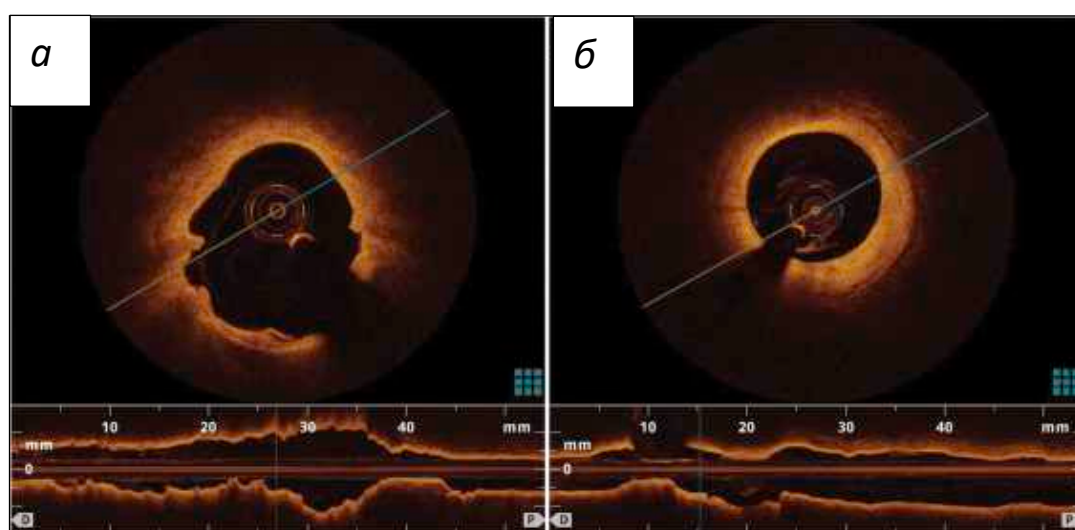


Рисунок 12. Оптическая когерентная томография коронарной артерии после имплантации стента [255]

а – исследование в раннем послеоперационном периоде, *б* – исследование через 1 год после операции.

На рисунке отчётливо видно, что в раннем периоде внутренняя поверхность сосуда неровная и негладкая, в то время как через год интима полностью восстановлена и соответствует неизменённому сосуду. Руководствуясь этими данными, был сделан вывод о необходимости длительной, до одного года, терапии клопидогрелем. Среди всех доступных источников представленный протокол антитромботической терапии является наиболее полным как по количеству применяемых препаратов, так и по срокам. Более того, авторы придерживаются его уже на протяжении 10 последних лет, тем

самым косвенно подтверждая его эффективность. Как уже отмечено выше, никаких стандартов, закреплённых в рекомендациях, по объёму и срокам антитромботической и дезагрегантной терапии нет. Однако большой и длительный опыт только этой одной японской клиники можно рассматривать как основу для проведения исследований в этом направлении для формирования рекомендаций в будущем.

И следует отметить, что с этого периода подобные работы начинают появляться в литературе. Так, в 2017 году опубликованы результаты сравнительного анализа применения в послеоперационном однокомпонентной терапии (только аспирин) с двухкомпонентной терапией - аспирин в комбинации с клопидогрелем [180]. В это ретроспективное исследование вошло 90 пациентов, которым с 2006 по 2013 годы было выполнено коронарное шунтирование в сочетании с ЭАЭ. Средний срок наблюдения составил $71,3 \pm 32,7$ года и охватил 100% больных. Статистический анализ показал, что за этот период не было достоверной разницы между группами ни по выживаемости ($84 \pm 9\%$ против $85 \pm 5\%$, $p=0,423$), ни по свободе от повторных интервенций ($93 \pm 6\%$ против 100% , $p=0,101$), ни по большим неблагоприятным сердечным и цереброваскулярным событиям MACE ($73 \pm 10\%$ против $75 \pm 6\%$, $p=0,322$). На основании этого авторы делают вывод, что процедура ЭАЭ при выполнении АКШ является безопасной и воспроизводимой с хорошими средне отдалёнными результатами вне зависимости от вида и объёма антикоагулянтной терапии.

В другой работе, опубликованной в 2018 году, проводится анализ двух вариантов двойной антитромботической терапии после коронарного шунтирования в сочетании с ЭАЭ [45]. Эта работа включала 55 пациентов с диффузным коронарным атеросклерозом, которых путём рандомизации разделили на 2 группы: 1 группа - 21 пациент (аспирин + варфарин) и 2 группа - 31 пациент (аспирин + клопидогрел). В 36,5% случаев была выполнена ЭАЭ из ПМЖА и в 63,5% из бассейна ПКА. Во всех случаях применялась только

техника «закрытой» ЭАЭ. И варфарин, и клопидогрел принимались в течение 3 месяцев после операции, после чего проводилось клиническое обследование с оценкой качества жизни, свободы от стенокардии, фракции выброса ЛЖ и повторных госпитализаций. Авторы не нашли достоверных различий ни по одному из этих параметров, тем не менее они делают вывод о предпочтении применения клопидогрела в связи с тем, что приём варфарина требует контроля МНО и может сопровождаться геморрагическими осложнениями. Безусловным ограничением этой работы является небольшое количество пациентов и малый срок наблюдения. Кроме того, авторы не проводили никаких ангиографических исследований функционирования шунтов в послеоперационном периоде, опираясь лишь на клиническую картину. Тем не менее эта работа показывает всё же наблюдаемую в последние годы тенденцию к применению в двойной антитромботической терапии клопидогрела.

1.5 Заключение

Более чем полувековой опыт коронарной хирургии показывает, что на сегодняшний день имеются две основных технически воспроизводимых методики реконструкции коронарного русла при диффузном атеросклеротическом поражении коронарных артерий. Обе они имеют свои преимущества и недостатки. Однако до сих пор так и не определены чёткие показания к выполнению той или иной техники. Анализ литературы показывает, что в последнее время появляются работы, демонстрирующие хорошие как непосредственные, так и средне отдалённые результаты [10, 75, 120, 227]. Однако, как уже отмечено выше, они носят исключительно локальный характер – отдельные клиники Японии, России, Китая и США. При этом до сих пор так и не создано ни одного национального регистра

реваскуляризации миокарда при диффузном коронарном атеросклерозе в сочетании с ЭАЭ или иными реконструктивными методиками, подобно регистрам при патологии аорты или трансплантации сердца. Соответственно, отсутствует и общепринятая статистика по результатам этих процедур. Выбор в пользу процедуры той или иной техники реконструкции основывается только лишь на опыте хирурга. Кроме того, не смотря даже на наблюдаемую в последнее время тенденцию улучшения результатов как ЭАЭ, так и иных реконструктивных вмешательств на коронарных артериях, до сих пор не отмечается увеличение подобных операций в мире. Таким образом, следует отметить, что реваскуляризация миокарда у пациентов с диффузным коронарным атеросклерозом на сегодняшний день остаётся одной из самых актуальных и не до конца не решённых проблем медицины. Неуклонный рост числа этих больных требует дальнейшего углублённого изучения и технологии выполнения реконструктивных процедур на коронарных артериях, и оценки их клинических и ангиографических результатов с целью выбора оптимальной тактики коронарного шунтирования и улучшения его результатов.

ГЛАВА 2. МАТЕРИАЛ И МЕТОДЫ

2.1. Дизайн исследования

Диссертационная работа выполнена на базе кардиохирургического отделения №2 ГБУЗ «НИИ – Краевая клиническая больница №1 им. проф. С.В. Очаповского». Было проведено ретроспективное одноцентровое исследование по изучению клинической эффективности различных методов реконструктивных процедур на коронарных артериях как с эндартерэктомией, так и без неё, при выполнении реваскуляризации миокарда в условиях их диффузного атеросклеротического поражения на основании ранних и отдалённых послеоперационных результатов с анализом выживаемости, свободы от стенокардии, повторных интервенций с ангиографической оценкой проходимости шунтов.

В исследование был включён 1081 пациент с ИБС, перенёсший коронарное шунтирование в условиях диффузного атеросклеротического поражения за период с января 2003 по декабрь 2016 года, что составило 6,2% от общего количества АКШ. Все пациенты в зависимости от проведённого объёма вмешательства были разделены на две группы (рисунок 13).

I группа (n=421) - пациенты, которым было выполнено коронарное шунтирование в сочетании с эндартерэктомией (группа ЭАЭ).

II группа (n=660) - пациенты, которым было выполнено коронарное шунтирование в сочетании с реконструктивными процедурами без эндартерэктомии (группа без ЭАЭ).

Дополнительно пациенты из I группы только с диффузным поражением ПМЖА с целью определения наиболее оптимальной техники ЭАЭ были разделены на 2 подгруппы в зависимости от метода её выполнения: группа закрытой ЭАЭ (n=103) и группа открытой ЭАЭ (n=204).

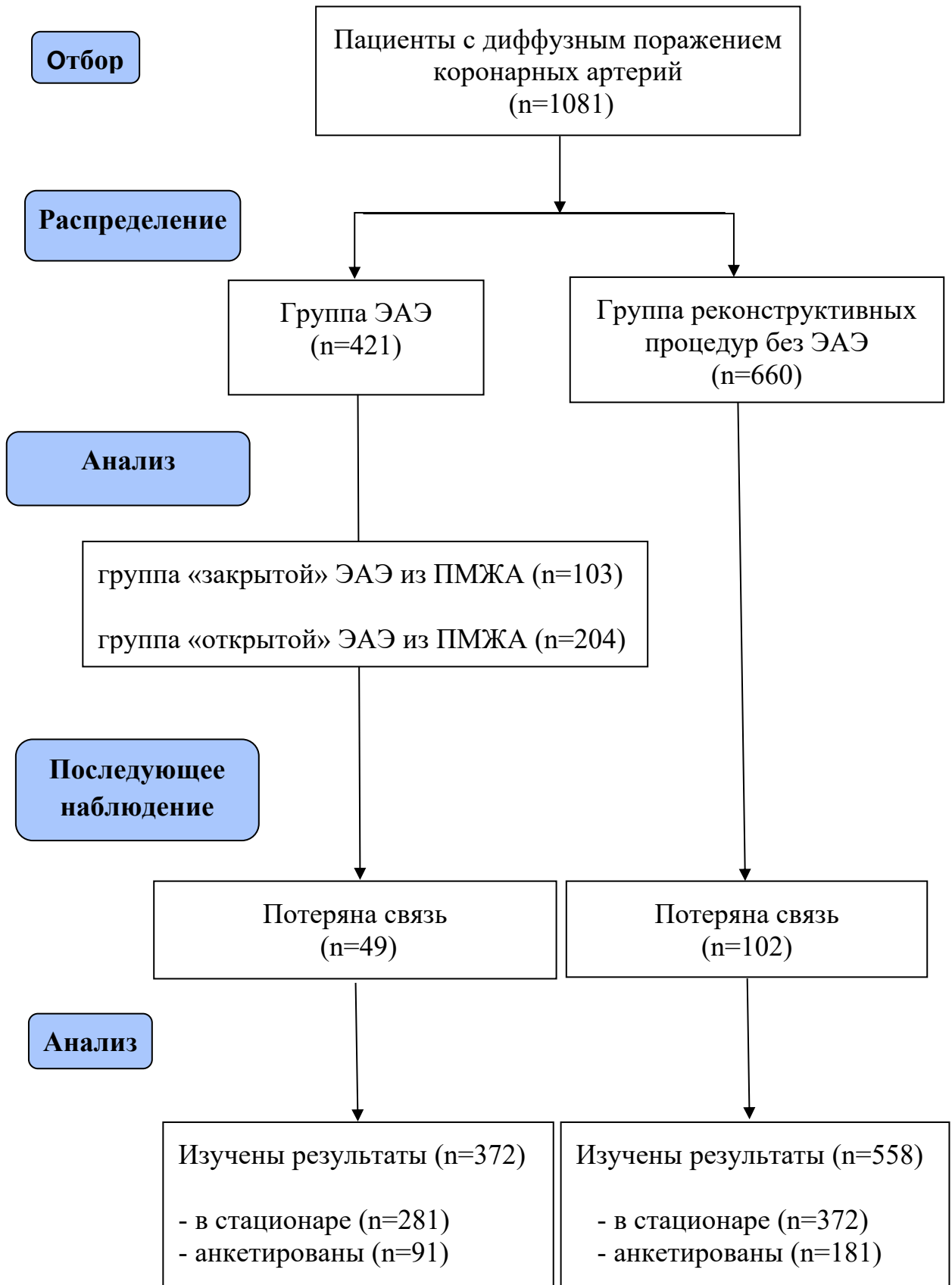


Рисунок 13. Дизайн исследования

Этапы исследования:

1. Анализ непосредственных госпитальных результатов (до 30 суток).
2. Анализ отдалённых результатов (до 180 месяцев).

Все клинические, инструментальные и лабораторные данные пациентов на госпитальном этапе собирались до операции, непосредственно на интраоперационном этапе, а также в первые 30 суток после операции. В отдалённом послеоперационном периоде (в сроки до 15 лет) сбор данных осуществлялся на основании визитов пациентов в поликлиническое отделение нашей клиники или же госпитализации в стационар с проведением инструментальных методов обследования, которые включали трансторакальную ЭхоКС, нагрузочные пробы при необходимости (тредмилл-тест, велоэргометрия, сцинтиграфия миокарда), инвазивную коронарошунтографию или МСКТ органов грудной клетки с контрастным усилением. В случаях, когда диспансерное наблюдение пациентов после операции в поликлиническом отделении было невозможно, все данные отдалённого периода получены посредством копирования медицинских обследований и заключений, выполненных по месту жительства, а также путём анкетирования по телефону и заполнения опросников, присланных по почте, в том числе электронной. Сбор данных прооперированных пациентов завершён в декабре 2019 года.

Критерии включения

- Диффузное поражение коронарной артерии с обязательным наличием гемодинамически значимого проксимального стеноза (>70%)
- Наличие клиники стенокардии высокого функционального класса
- Острый коронарный синдром без подъёма сегмента ST
- Диаметр фокусной артерии более 1,5 мм.

- Удовлетворительная локальная сократимость в зоне диффузного поражения

Критерии исключения

- Онкологические заболевания III–IV стадии
- Снижение фракции выброса левого желудочка менее 30%
- Терминальная стадия хронической сердечной недостаточности
- Инфаркт миокарда с подъёмом сегмента ST
- Острое нарушение мозгового кровообращения
- Хроническая артериальная недостаточность нижних конечностей III и IV стадии
- Сочетанное критическое атеросклеротическое поражение венечных артерий и гемодинамически значимое поражение брахиоцефальных артерий, требующее выполнения каротидной ЭАЭ
- Пациенты с ранее выполненными операциями на сердце
- Цирроз печени

Конечные точки исследования

Первичные:

- Госпитальная летальность (30-дневная)
- Частота развития периперационного инфаркта миокарда
- Уровень маркеров некроза миокарда после операции
- Наличие стенокардии

Вторичные:

- Отдалённая выживаемость
- Свобода от стенокардии в отдалённом периоде
- Свобода от реинтервенций в отдалённом периоде

- Свобода от больших неблагоприятных сердечно-сосудистых событий в отдалённом периоде
- Ангиографическая проходимость артериальных и венозных шунтов в отдалённом периоде

Гипотеза

Оба метода реконструкции коронарного русла при его диффузном атеросклеротическом поражении как с эндартерэктомией, так и без неё, имеют сопоставимую эффективность в достижении полной реваскуляризации миокарда и схожие клинические результаты в раннем и отдалённом послеоперационном периодах.

2.2. Клиническая характеристика пациентов

Анализ предоперационных данных показал, что пациенты обеих групп были сопоставимы по основным исходным клиническим показателям. В обеих группах преобладали мужчины, преимущественно пенсионного возраста (65–68 лет), без достоверной разницы по как по демографическим, так и антропометрическим показателям (таблица 4). Обращает на себя внимание, что в обеих группах в равной степени доля женщин была значительно меньше количества прооперированных мужчин.

Таблица 4 – Демографическая и антропометрическая характеристика пациентов обеих групп с диффузным коронарным атеросклерозом

Параметр	Группа ЭАЭ n=421	Группа без ЭАЭ n=660	<i>p</i>
Возраст, лет	64 [55; 69]	68 [58; 73]	0,674

Таблица 4 (продолжение)

Параметр	Группа ЭАЭ n=421	Группа без ЭАЭ n=660	p
Мужчины, абс, (%)	365 (86,7)	591 (89,5)	0,741
Мужчины : женщины	6,5 : 1	8,5 : 1	
Индекс массы тела, кг/м ²	28,4 [25,6; 34,5]	29,8 [24,6; 31,3]	0,742

Большинство операций в обеих группах были плановыми, так как у пациентов преимущественно имела место стабильная стенокардия напряжения. Острый коронарный синдром, потребовавшей экстренного коронарного шунтирования, был у 5% пациентов из группы ЭАЭ и 5,2% из второй группы, что не имело достоверной статистической разницы между ними по этому показателю (таблица 5).

Таблица 5 – Варианты клинического проявления ИБС у пациентов обеих групп с диффузным коронарным атеросклерозом

Показатель	Группа ЭАЭ n=421	Группа без ЭАЭ n=660	p
ОКС, абс.(%)	21 (5)	34 (5,2)	0,820
Стенокардия II, абс.(%)	105 (25)	159 (24,1)	0,897
Стенокардия III, абс.(%)	161 (38,2)	263 (39,8)	0,856
Стенокардия IV, абс.(%)	134 (31,8)	204 (30,9)	0,737
Средний класс стенокардии	3,5±0,5	3,6±0,2	0,859

В плане предоперационного обследования всем пациентам была выполнена КАГ, по результатам которой определялись тип и распространённость атеросклеротического поражения коронарного русла, а

также рассчитывался показатель шкалы SyntaxScore. Гемодинамически значимым поражением считался стеноз ствола ЛКА более 50% и коронарных артерий более 70%. В обеих группах в равной степени преобладали пациенты с двух – и трёхсосудистым поражением с высоким значением SyntaxScore, что соответствует тяжести клинических проявлений у них ИБС и свидетельствует о распространённости коронарного атеросклероза (таблица 6).

Таблица 6 – Ангиографическая оценка тяжести поражения коронарного русла у пациентов обеих групп с диффузным коронарным атеросклерозом

Данные коронароангиографии	Группа ЭАЭ n=421	Группа без ЭАЭ n=660	p
Однососудистое поражение, <i>абс. (%)</i>	24 (5,7)	48 (7,3)	0,743
Двухсосудистое поражение, <i>абс. (%)</i>	153 (36,3)	226 (34,2)	0,601
Трёхсосудистое поражение, <i>абс. (%)</i>	244 (57,9)	386 (58,5)	0,801
Стеноз ствола ЛКА $\geq 70\%$, <i>абс. (%)</i>	164 (39)	204 (31)	0,564
SyntaxScore	37 [28; 41]	34 [30; 39]	0,613

Диффузный тип атеросклеротического поражения определялся как стеноз коронарной артерии не менее 70% на протяжении 2 см и более, расположенный дистальнее основного проксимального стеноза или же места окклюзии данного сосуда. В обеих группах диффузный атеросклероз отмечался преимущественно в бассейне ПМЖА и правой коронарной артерии, в то время как ветвях огибающей артерии он встречался значительно реже с небольшим превалированием у пациентов из группы реконструктивных процедур без выполнения ЭАЭ. Также следует отметить, что ПМЖА являлась наиболее фокусным бассейном в обеих группах больных (таблица 7).

Таблица 7 – Варианты диффузного поражения различных бассейнов коронарного русла у пациентов обеих групп

Коронарный бассейн	Группа ЭАЭ n=421	Группа без ЭАЭ n=660	p
ПМЖА, <i>абс. (%)</i>	307 (72,9)	514 (77,8)	0,641
Бассейн ПКА, <i>абс. (%)</i>	105 (25)	99 (15,1)	0,411
Бассейн ОА, <i>абс. (%)</i>	9 (2,1)	47 (7,1)	0,012

Без статистической достоверности в обеих группах большинство пациентов ранее перенесли инфаркт миокарда. Почти у каждого второго отмечался семейный анамнез ИБС и у каждого пятого на момент операции было выполнено хотя бы одно ЧКВ (таблица 8).

Таблица 8 – Клинико-функциональная характеристика пациентов

Показатель	Группа ЭАЭ n=421	Группа без ЭАЭ n=660	p
ФВ ЛЖ, %	48 [44; 58]	51 [43; 62]	0,423
Семейный анамнез ИБС, <i>абс. (%)</i>	174 (41,3)	286 (43,3)	0,631
Инфаркт миокарда в анамнезе, <i>абс. (%)</i>	235 (55,8)	422 (63,9)	0,486
ЧКВ в анамнезе, <i>абс. (%)</i>	102 (24,2)	121 (18,3)	0,613

Как уже отмечено выше, пациенты обеих групп были старшей возрастной категории, пенсионерами, с тяжёлым атеросклеротическим поражением сосудов. К этому возрасту у них уже имелся целый ряд сопутствующих хронических заболеваний, которые характерны для

пациентов с тяжёлым атеросклерозом, в том числе и с диффузным поражением коронарных артерий (таблица 9).

Таблица 9 – Спектр сопутствующей патологии у пациентов обеих групп

Параметр	Группа ЭАЭ n=421	Группа без ЭАЭ n=660	p
Ожирение, <i>абс. (%)</i>	91 (21,6)	126 (19,1)	0,422
Функциональный класс сердечной недостаточности по NYHA, <i>абс. (%)</i>			
I	13 (3,1)	20 (3,0)	0,842
II	115 (27,3)	207 (31,3)	0,352
III	236 (56,1)	357 (54,2)	0,733
IV	57 (13,5)	76 (11,5)	0,714
мультифокальный атеросклероз <i>абс. (%)</i>	93 (22,1)	174 (26,4)	0,446
Гиперхолестеринемия, <i>абс. (%)</i>	281 (66,7)	399 (60,4)	0,713
Дислипидемия, <i>абс. (%)</i>	355 (84,3)	537 (81,4)	0,714
ОНМК в анамнезе, <i>абс. (%)</i>	33 (7,8)	41 (6,2%)	0,867
Сахарный диабет, <i>абс. (%)</i>	152 (36,3)	285 (41,2)	0,575
ХОБЛ, <i>абс. (%)</i>	15 (12,1)	64 (9,7)	0,641
Курение, <i>абс. (%)</i>	255 (60,5)	355 (53,7)	0,741
Гипертоническая болезнь, <i>абс. (%)</i>	398 (94,5)	647 (98)	0,566

Проведённый анализ показал, что у пациентов в обеих группах в равной степени без достоверной статистической разности преобладали сахарный диабет 2 типа, мультифокальный атеросклероз и гипертоническая болезнь.

Более половины больных из обеих групп к моменту операции продолжали курить со стажем табакокурения до 40–45 лет. Следует отметить, что у большинства пациентов с сахарным диабетом при поступлении в стационар отмечалась декомпенсация заболевания с наличием уже микро- и макроангиопатии. При этом у более 30% из них диагноз сахарного диабета был установлен непосредственно только перед оперативным лечением.

Из представленных данных видно, что состояние пациентов было действительно тяжёлым - у подавляющего большинства из них в обеих группах отмечался высокий функциональный класс стенокардии напряжения, а также 2/3 из них имели крайне низкое качество жизни – почти 70% относились к III–IV функциональному классу сердечной недостаточности по NYHA. Кроме того, у каждого третьего больного в обеих группах было выявлено гемодинамически значимое поражение ствола ЛКА, что вообще подразумевает выполнение экстренной операции, учитывая крайне высокий риск внезапной смерти и абсолютную бесперспективность консервативной терапии в данном случае.

Таким образом, именно клиническая картина заболевания на фоне малоэффективной оптимальной медикаментозной терапии явилась ключевым фактором в принятии решения о выполнении реваскуляризации миокарда, как единственно возможного метода лечения. Как уже отмечено выше, критериями операбельности мы считали наличие удовлетворительной локальной сократимости миокарда в зоне диффузного поражения коронарной артерии, наличие хорошо развитых ветвей (диагональных, септальных, задне-боковых) в шунтируемом бассейне, а также диаметр артерий в зоне реконструкции не менее 1,5 мм.

Отбор пациентов на операцию осуществлялся только путём проведения совместного консилиума в составе кардиолога, ведущих кардиохирургов, рентгенэндоваскулярных хирургов и кардиоанестезиологов. Окончательное

решение о выполнении «открытой» реваскуляризации миокарда принималось совместно и оформлялось отдельным документом.

2.3 Методы обследования

При обследовании пациентов перед операцией проводился комплекс диагностических исследований, который включал лабораторные и инструментальные методы.

Клинические данные были получены путём сбора жалоб, анамнеза и объективного анализа клинического статуса пациента. Оценка и стратификация функционального класса стенокардии проводилась на основе Канадской классификации стенокардии, а ХСН на основе Нью-Йоркской классификации и классификации по Василенко - Стражеско.

Всем пациентам выполнялся стандартный набор лабораторных методов диагностики, который включал в себя общий анализ крови и мочи, биохимический анализ крови, коагулограмму, определение группы крови и резус-принадлежности, а также анализ уровня агрегации тромбоцитов в случае приёма пациентами до операции таких препаратов как клопидогрел или тикагрелор.

Инструментальные методы обследования включали в себя:

- электрокардиографию;
- эхокардиографию;
- рентгенографию органов грудной клетки;
- рентгеноконтрастная коронарографию;
- МСКТ органов грудной клетки с контрастным усилением;
- УЗДГ артерий и вен нижних конечностей;
- ультразвуковое дуплексное сканирование брахиоцефальных артерий;
- нагрузочные пробы.

2.3.1. Электрокардиография

Электрокардиографическое исследование выполняли на аппаратах «Cardiofax ECG 1350 K» (Nihon Kohden, Япония) и General Electric 1200 (США) с регистрацией в 12 стандартных отведениях, трёх усиленных и шести грудных отведениях. Анализ включал в себя определение характера ритма сердца, расположение электрической оси сердца, наличие нарушений атриовентрикулярной и внутрижелудочковой проводимости, наличие ишемии миокарда и её локализацию, а также наличие гипертрофии миокарда левого желудочка. Электрокардиографическое исследование выполнялась при поступлении в стационар и в обязательном порядке непосредственно перед транспортировкой пациента в операционную. В послеоперационном периоде регистрацию ЭКГ проводили ежедневно вплоть до выписки из стационара со сравнением с дооперационными электрокардиограммами.

2.3.2 Эхокардиография

Перед оперативным лечением всем пациентам проводили трансторакальную эхокардиографию. Исследование проводилось на аппарате Philips iE 33 (США) с секторным датчиком S1-5. Обследование выполняли с использованием одномерного и двухмерного режимов, доплер-ЭХО-КГ (спектральный и ЦДК). Проекция стандартные: парастернально по длинной оси левого желудочка и короткой оси аорты, апикально 2-х, 4-х и 5-камерные позиции, а также субкостально и супрастернально.

Функция левого желудочка оценивалась путём определения конечно-диастолического и конечно-систолического размеров сердца и объёмов, ударного объёма и фракции выброса левого желудочка. Глобальная сократимость ЛЖ определялась по величине фракции выброса в 2-х и 4-камерных проекциях по Симпсону. При анализе локальной сократимости

пользовались общепринятыми оценками с определением зон асинергии (гипокинеза, акинез или нормокинеза).

Анализ клапанного аппарата сердца проводился с оценкой состояния створок, их толщины, а также наличия кальциноза или вегетаций. Рассчитывались площадь отверстия, пиковый и средний трансклапанный градиент давления и степень регургитации. При ультразвуковом анализе грудной аорты измеряли её диаметр на всех уровнях - синусах Вальсальвы, сино-тубулярного соединения, восходящего отдела, дуги, нисходящего, а также брюшного отделов аорты.

Чреспищеводная ЭХО-КГ интраоперационно проводилась рутинно на аппарате Philips CX50 (США) с датчиком 3,5/2,7 МГц с обязательной оценкой глобальной фракции выброса левого желудочка и анализом локальной сократимости миокарда, с акцентом на зону реконструируемого бассейна коронарного русла.

В послеоперационном периоде эхокардиографическое исследование выполнялось практически ежедневно с обязательной оценкой сократимости миокарда и контролем эхо-свободного пространства в полости перикарда и плевральных полостях.

Помимо ЭХО-КГ всем пациентам проводилось УЗДГ брахиоцефальных артерий с целью исключения их атеросклеротического поражения. В случае выявления гемодинамически значимых стенозов дополнительно выполнялась КТ головного мозга, после чего консилиумом в составе сердечно-сосудистого хирурга, нейрохирурга и рентгенхирурга определялась дальнейшая тактика ведения больного. Одномоментное сочетанное хирургическое лечение коронарного субстрата и поражения каротидного бассейна у пациентов в данной работе не выполнялось. Подобные пациенты были исключены из исследования. Во всех случаях принималось решение об этапном лечении, когда вначале выполнялась либо каротидная эндартерэктомия или же ангиопластика со стентированием внутренней сонной артерии, а уже вторым

этапом коронарное шунтирование в сочетании с реконструкцией коронарного русла.

Также перед операцией у пациентов с признаками атеросклеротического поражения ног при наличии перемежающейся хромоты и болей в икроножных мышцах проводилось ультразвуковое исследование артерий нижних конечностей с определением лодыжечно-плечевого индекса и оценки степени хронической артериальной недостаточности. ХАН 2Б степени являлась пограничным критерием отбора пациентов на коронарное шунтирование. Пациенты с более высокой степенью атеросклеротического поражения сосудистого русла нижних конечностей из исследования исключались.

2.3.3. Рентгенография

Рентгенологическое исследование органов грудной клетки проводили на аппарате «КРТ ОКО» (НИПК «Электрон», Россия). До операции исследование выполняли в прямой и левой боковой проекциях. В послеоперационном периоде проводили съёмку только в прямой проекции ежедневно до удаления дренажей и контрольную перед выпиской из стационара.

2.3.4. Коронароангиография

Рентгенконтрастное исследование коронарного русла проводили по методу M. Judkins на ангиографических установках «Axiom Artis» («Siemens», Германия). После введения местной анестезии 0,5% раствора лидокаина выполнялась пункция общей бедренной артерии (правой или левой) или лучевой артерии по методике Сельдингера с установкой интродьюссера. Проводился проводник диаметром 0,035 дюйма (0,035") или 0,038" в нисходящую аорту, после чего поочерёдно заводились диагностические

катетеры JR-5F и JL-5F с последующей катетеризацией устьев коронарных артерий. Контрастное вещество «Омнипак 300» или «Омнипак 350» (GE Healthcare, Ирландия) вводилось шприцем в количестве 7-8 мл со скоростью 2-3 мл/сек. Коронарография ЛКА выполнялась в 6 стандартных проекциях: правая косая проекция с краниальной ангуляцией (RAO 15°, CRAN 30°), правая косая проекция с каудальной ангуляцией (RAO 35°, CAUD 20°), левая косая проекция с краниальной ангуляцией (LAO 55°, CRAN 30°), левая боковая проекция (LAO 90°), прямая проекция, левая косая с каудальной ангуляцией (LAO 45°, CAUD 30°). Для визуализации ПКА использовались 2 следующих стандартных проекции: левая косая проекция с краниальной ангуляцией (LAO 45°, CRAN 30°), боковая проекция (LAO 90°). При анализе коронарограмм определили тип кровоснабжения сердца, состояние ствола ЛКА, диаметр, количество, степень и уровень поражения коронарных артерий, а также наличие коллатерального кровотока.

У пациентов с аневризмой ЛЖ проводилась левая вентрикулография. Для её выполнения в полость ЛЖ заводился диагностический катетер Pigtail 5F и автоматическим шприцем вводили 25–40 мл контрастного вещества со скоростью 10–12 мл в секунду, после чего производился компьютерный математический расчёт КДО ЛЖ, КСО ЛЖ, ФВ ЛЖ и определение зон гипо- и акинезии.

Коронаршунтография выполнялась преимущественно только в отдалённом периоде. В госпитальном периоде проводилась не рутинно, а только при развитии периоперационного повреждения миокарда и наличии признаков ишемии на ЭКГ. Ангиография каждого шунта, наложенного в систему ЛКА, выполнялась в 4-х проекциях (прямой, боковой и правая и левая косые проекции с краниальной ангуляцией). Ангиография шунта, наложенного в систему ПКА, выполнялась в 2-х проекциях (боковой и левой косой с краниальной ангуляцией). В ряде случаев для более детальной визуализации зоны реконструкции ангиография шунтов дополнялась ещё

несколькими проекциями. Для выполнения шунтографии использовались специальные катетеры для внутренней грудной артерии. После установления катетера в устье шунта вводилось контрастное вещество в количестве 4–5 мл со скоростью 1–2 мл/с для контрастирования и шунта, и коронарной артерии на всем протяжении.

После проведения ангиографического исследования интродьюссера удалялся из артерии и накладывалась давящая повязка на зону пункции.

2.3.5. Мультиспиральная компьютерная томография органов грудной клетки

В отдалённом послеоперационном периоде для оценки проходимости шунтов выполнялось компьютерное томографическое ангиографическое исследование коронарных артерий и наложенных к ним шунтов с 3D их визуализацией – МСКТ-коронарошунтография. Исследование выполнялось на аппаратах «Siemens Somatom Definition AS 128» (Германия) и «Siemens Somatom Definition Flash 256» (Германия) с обязательной ЭКГ-синхронизацией. Во время выполнения томографии с помощью автоматического инжектора в локтевую вену вводили контрастное вещество с содержанием йода 350 мг/мл (йопромид («Ультравист», Bayer, Германия) или йогексол («Омнипак», GE Healthcare, Ирландия) из расчёта 1 мл на 1 кг веса пациента со скоростью 4 мл в секунду. При ЭКГ синхронизации использовали ретроспективный тип с реконструкцией изображений через всю грудную клетку на 65% интервала R-R и полным мультифазовым набором данных сердца. Толщина среза на системе с 64 рядами детекторов составляет 0,75 мм с шагом 0,7 мм. Обработка данных производилась на рабочей станции ST Workplace. Программное обеспечение компьютера-томографа позволяет просмотреть по одному изображению в различные фазы сердечного цикла и затем реконструировать наиболее качественную серию изображений. Для

просмотра, анализа томограмм и представления конечного результата производится трёхмерная реконструкция. На основании полученных изображений проводился анализ проходимости КА и шунтов, наложенных к ним.

2.3.6. Технология выполнения оперативных вмешательств

Перед операцией с целью проведения премедикации пациентам вводились наркотический анальгетик (промедол) в сочетании с бензодиазепином (реланиум). Оперативное вмешательство проводили под эндотрахеальной комбинированной анестезией. В случае проведения симультанных оперативных вмешательств при сочетании ИБС и рака лёгкого производилась отдельная интубация лёгких двупросветной интубационной трубкой. Индукция в наркоз осуществлялась путём ингаляции севофлурана по методике «VIMA». Для миорелаксации использовали рокурония бромид (0,1 мг/кг). Искусственную вентиляцию лёгких проводили на аппаратах Primus и Fabius («Dräger», Германия). Поддержание должного уровня анестезии на протяжении всей операции, в том числе и во время искусственного кровообращения, осуществлялось путём ингаляции севофлурана 2–3 об%. В клинике испаритель специально встроен в контур оксигенатора. Аналгезию поддерживали дробным введением фентанила (3–5 мкг/кг/ч).

На протяжении всей операции проводился мониторинг ЭКГ, а также прямое измерение артериального давления в лучевой артерии и ЦВД во внутренней яремной вены. Катетеризация сосудов выполнялась до перевода пациента на ИВЛ. Систематически (во время ИК каждые 30 минут) проводился контроль газового, кислотно-щелочного и электролитного состава артериальной и венозной крови (стратегия контроля газов крови - alpha-stat протокол). Контроль диуреза осуществлялся путём катетеризации мочевого

пузыря уретральным катетером со встроенным температурным датчиком, использовавшимся для мониторинга центральной температуры тела.

Доступ к сердцу выполнялся путём срединной стернотомии и широким Т-образным вскрытием перикарда. Одновременно осуществлялся забор левой внутренней грудной артерии и большой подкожной вены на нижних конечностях. ЛВГА была использована в 100% случаев. В 82 случаях (27 пациентов из 1 группы и 55 пациентов из 2-й) для шунтирования были использованы обе внутренние грудные артерии, что связано с наличием варикозной болезни вен нижних конечностей у этих пациентов.

За 3–5 минут до канюляции аорты вводился гепарин в дозе 3 мкг/кг. Искусственное кровообращение проводили на аппарате Stockert модель S3 и S5 («Stockert Inc., Германия) с использованием оксигенаторов Quadroх («Maquet», Getinge Group, Швеция) и Affinity («Medtronic», США). На аппарате «АСТ-II» («Medtronic», США) для контроля уровня гипокоагуляции проводился анализ активированного времени свёртывания крови осуществлялся с целевым показателем более 450 с. Расчётная объёмная скорость перфузии поддерживалась на уровне 2,5 л/мин/м². Перфузионное давление во время ИК поддерживалось на уровне 60 - 80 мм.рт.ст. Первые пять лет нашей работы уровень гипотермии при проведении ИК составлял 32⁰С. После 2008 года все операции проводятся в условиях нормотермии и без обкладывания сердца льдом. У 5% пациентов из каждой группы, оперированных экстренно по поводу ОКС, подключение аппарата ИК выполнялось сразу после стернотомии в связи с нестабильной гемодинамикой и сохраняющейся ишемией на ЭКГ. И уже потом, после начала ИК, производился забор венозного и артериального материала для шунтирования.

После пережатия аорты осуществлялась защита миокарда. В 100% случаев использовалась кристаллоидная фармакохолодовая кардиopleгия раствором «Custodiol» («Kohler Chemie GmbH», Германия) из расчёта 20 мл/кг. Температура кардиopleгического раствора 4-6⁰С. При стабильном состоянии

пациента кардиоплегия вводилась антеградно в корень аорты. В случаях ОКС при гемодинамически значимом поражении ствола левой коронарной артерии, сохраняющейся ишемии и нестабильной гемодинамике применялся ретроградный способ её доставки.

После асистолии выполнялась ревизия коронарных артерий с уточнением объёма шунтирования. В начале формировались дистальные анастомозы между аутовенами и коронарными артериями по типу «конец в бок» нитью пролен 7–0. В случаях диффузного поражения бассейна правой коронарной артерии или ветвей огибающей артерии выполнялась либо эндартерэктомия по «закрытой» методике, либо протяжённая шунт-пластика аутовенозным кондуитом. Далее выполняли реваскуляризацию передней межжелудочковой артерии. При локально-проксимальном типе коронарного атеросклероза нитью пролен 8–0 формировался анастомоз между ЛВГА (или ПВГА при бимаммарном шунтировании) и ПМЖА. В случае же её диффузного поражения стандартная техника формирования анастомоза неисполнима. Поэтому в зависимости от типа диффузного поражения шунтирование дополнялось либо эндартерэктомией («открытой» или «закрытой»), либо иными реконструктивными процедурами без удаления атероматозных слепков. Более подробно эта часть оперативного вмешательства представлена в главе 3. После снятия зажима с аорты и восстановления сердечного ритма на боковом её отжати формируют проксимальные анастомозы по типу «конец в бок» нитью пролен 6–0.

После реперфузии и стабилизации гемодинамики останавливали искусственное кровообращение и удаляли венозную канюлю. Гепарин нейтрализовали введением протамина сульфата в соотношении 1:1, после чего производили деканюляцию аорты. Операционная рана ушивалась послойно с оставлением дренажей на активном вакууме в полости перикарда и в грудном пространстве.

2.3.7. Методы статистической обработки материала

Статистический анализ полученных результатов выполнен с использованием программы Statistica 13.3 («StatSoft», США). Все количественные переменные проверены на тип распределения с помощью критерия Колмогорова – Смирнова. Результаты всех количественных переменных представлены как медиана (Me) и квартили (Q25 и Q 75), достигнутый уровень значимости (p). Результаты всех качественных переменных представлены как численность (n) и доля группы (%), достигнутый уровень значимости (p). Достоверность межгрупповых различий непрерывных переменных определяли по U-критерию Манна-Уитни. Межгрупповое сравнение категориальных величин проводилось с использованием теста χ^2 или с помощью двустороннего точного теста Фишера. Псевдорандомизацию выполняли путём определения индексов соответствия (условной вероятности попадания в 1-ю или 2-ю группу), используя многофакторный логистический регрессионный анализ на основании конфаундеров, отражённых в таблице 14 главы 3 диссертационной работы. Пары пациентов были отобраны как один к одному методом поиска «ближайшего соседа» в пределах 0,2 стандартного отклонения логита индекса соответствия. При псевдорандомизации использовался метод сопоставления без возвращения. После уравнивания сбалансированность групп оценивалась с помощью абсолютных стандартизированных разностей. Различия между группами после псевдорандомизации определяли с использованием критериев Вилкоксона и Макнемара для числовых и категориальных величин соответственно. Определение предикторов неблагоприятных клинических событий проводили с помощью многофакторного регрессионного анализа (регрессии Cox) с применением метода форсированного ввода переменных. Оценка отдалённых результатов (анализ выживаемости, свободы от реинтервенций, свободы от стенокардии, свободы от больших

неблагоприятных сердечно-сосудистых событий и проходимость артериальных и венозных кондуитов) проводилась по методу Каплана—Майера со сравнением кривых с использованием log-rank теста. Проверка статистических гипотез выполнялась при уровне значимости $p=0,05$, то есть различия считали достоверными при $p < 0,05$.

ГЛАВА 3. МЕТОДЫ РЕКОНСТРУКТИВНЫХ ВМЕШАТЕЛЬСТВ

3.1. Хирургическая классификация диффузного коронарного атеросклероза

Как уже отмечено выше, до сих пор нет общепринятого понятия как «диффузное поражение коронарного русла». На сегодняшний день созданы системы или так называемые шкалы анализа тяжести или распространённости коронарного атеросклероза, которые путём подсчёта числа поражённых артерий, их ветвей и сегментов, диаметра и степени стенозирования позволяют математически, то есть количественно оценить состояние коронарного русла. К этим шкалам относятся «Gensini Score», работа канадских интервенционных кардиологов под руководством Graham M. по ангиографической количественной оценке диффузного коронарного атеросклероза, шкала определения индекса диффузности, разработанная под руководством академика Акчурина Р.С. и широко применяемая на практике рентгенхирургами «SyntaxScore». Несмотря на то, что работы в этом направлении ведутся на протяжении более чем 30 лет, единого подхода так и не создано. Большинство же кардиохирургов, представляя результаты коронарного шунтирования у подобных пациентов, в своей работе опираются только лишь на шкалу «SyntaxScore», согласно которой под диффузным коронарным атеросклерозом подразумевается атеросклеротическое поражение основных ветвей коронарного русла дистальнее основного проксимального гемодинамически значимого стеноза или зоны окклюзии на протяжении 75% оцениваемого сегмента артерии с диаметром менее 2 мм. Несмотря на безусловную значимость этих шкал в оценке тяжести поражения коронарного русла, в практическом плане они мало чем помогают кардиохирургу. На их основании невозможно определить не только объём шунтирования и метод необходимой реконструкции коронарного русла, но

оценить саму возможность успешного выполнения прямой реваскуляризации миокарда у пациентов с диффузным типом коронарного атеросклероза.

Принимая всё это во внимание, постепенно наша клиника выработала свой собственный подход в отношении коронарного шунтирования у этой тяжёлой категории больных. Решение о том, что при выполнении реваскуляризации миокарда потребуются какие-либо дополнительные реконструктивные процедуры, практически всегда нами принималось до операции. При этом в последние годы уже на этапе предоперационной подготовки становилось понятным, к какому из дополнительных методов необходимо будет прибегнуть - коронарной ЭАЭ или же протяжённой реконструкции русла без неё. Подобный подход стал возможен по мере накопления большого опыта в хирургическом лечении ИБС. На протяжении последних 12 лет в центре ежегодно выполняется около 1500 АКШ и более 2500 чрескожных коронарных вмешательств различной степени сложности, включая весь спектр плановых операций, экстренных операций по поводу острого коронарного синдрома, в том числе и при диффузном поражении коронарного русла. Поэтому, постоянно анализируя результаты, сформировали концепцию, что методика восстановления кровотока при диффузном атеросклерозе зависит, во-первых, от поражённого бассейна, а во-вторых, от типа диффузного поражения.

На наш взгляд, с хирургической точки зрения диффузный дистальный атеросклероз условно можно разделить на две группы:

- дистальное диффузное сегментарное поражение;
- тотальное диффузное дистальное поражение.

Под дистальным сегментарным типом диффузного поражения следует понимать локальный протяжённый диффузно изменённый участок коронарной артерии с сохранным, то есть неизменённым, руслом после него. На рисунке 14 представлен данный тип диффузного коронарного

атеросклероза на примере поражения ПМЖА у пациентов с ОКС на фоне гемодинамически значимого стеноза ствола левой коронарной артерии. На рисунке отмечен диффузно изменённый сегмент ПМЖА, после которого визуализируется дистальный отдел артерии приемлемого диаметра с сохранной, то есть позволяющей успешно сформировывать «нос» будущего анастомоза, сосудистой стенкой.

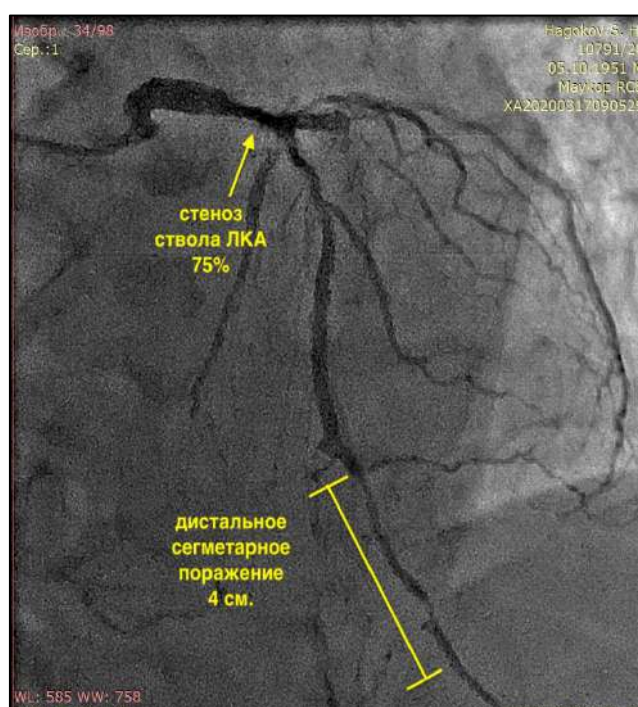


Рисунок 14. Примеры дистального сегментарного типа диффузного атеросклеротического поражения

Примечание: ЛКА - левая коронарная артерия.

Под вторым, так называемым тотальным типом дистального диффузного поражения, следует понимать атеросклеротическое поражение коронарной артерии на всем протяжении как среднего, так дистального отделов. На рисунке 15 представлена коронароангиография ПМЖА с данным типом диффузного коронарного атеросклероза, на котором видно, что

отмеченная зона диффузного поражения распространяется практически на всем протяжении артерии, вплоть до верхушки сердца.

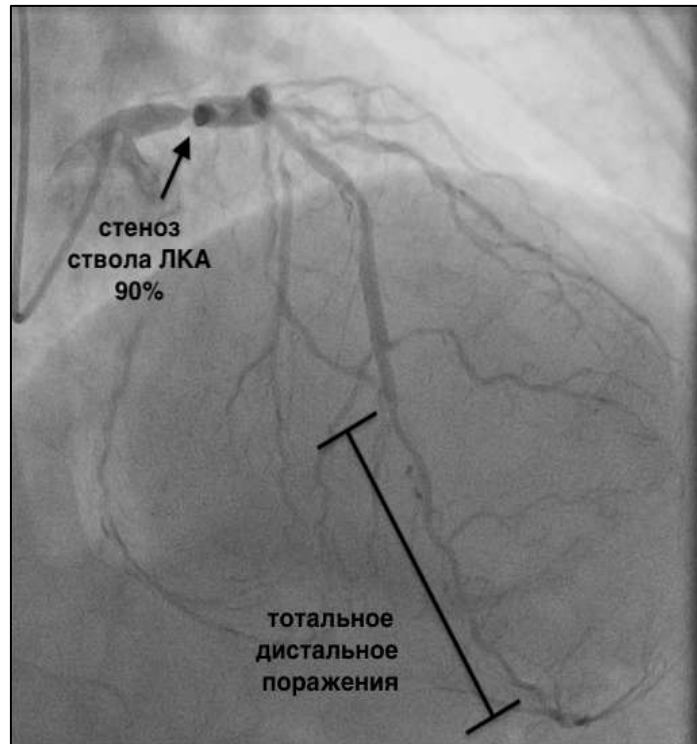


Рисунок 15. Примеры тотального дистального типа атеросклеротического поражения коронарного русла

Примечание: ЛКА - левая коронарная артерия.

Представленная классификация диффузного коронарного атеросклероза проста для понимания и представляет собой универсальный инструмент в выборе метода реконструкции коронарного русла. Накопленный опыт, представленный в этой работе, показал, что классификация ещё на дооперационном этапе практически в 100% случаев позволяет прогнозировать оптимальный вариант реконструктивного вмешательства.

3.2. Варианты реконструкции коронарного русла в зависимости от типа диффузного атеросклеротического поражения

Как уже отмечено выше, накопленный нами опыт выполнения коронарного шунтирования в условиях диффузного атеросклероза показал, что способ реконструкции коронарного русла определяется типом поражения и шунтируемым бассейном. В данной работе наиболее часто диффузное поражение отмечалось в ПМЖА, что и обуславливает наибольшее количество реконструктивных вмешательств на этой коронарной артерии. Отличительной особенностью бассейна ПМЖА является простота её позиционирования и прекрасная визуализация во время шунтирования. В результате при её диффузном поражении воспроизводимы абсолютно все виды реконструктивных процедур. Иная ситуация наблюдается в случае поражения ветвей огибающей артерии. При выполнении её шунтирования из-за сложностей позиционирования и зачастую интармурального расположения успешно выполнить возможно лишь ограниченный спектр реконструктивных вмешательств. Поэтому и количество подобных операций на ветвях ОА в нашей работе меньше всего. Таким образом, выбор метода восстановления кровотока при диффузном поражении коронарного русла напрямую зависит от шунтируемого бассейна. Кроме того, на метод реконструкции влияет и тип диффузного поражения.

3.2.1 Реконструктивные процедуры при дистальном диффузном сегментарном поражении

При этом типе диффузного атеросклероза любого коронарного бассейна практически всегда возможна протяжённая шунт-пластика коронарной артерии шунтирующим кондуитом. Её суть заключается в том, что сначала выполняется артериотомия на протяжении всего диффузно изменённого сегмента артерии. При этом её необходимо продлить в обоих направлениях вплоть до участка артерии с наименее изменённой сосудистой стенкой,

позволяющей сформировать нос и пятку будущего анастомоза. На рисунке рисунок 16 представлена схема выполнения данной артериотомии и интраоперационный пример.

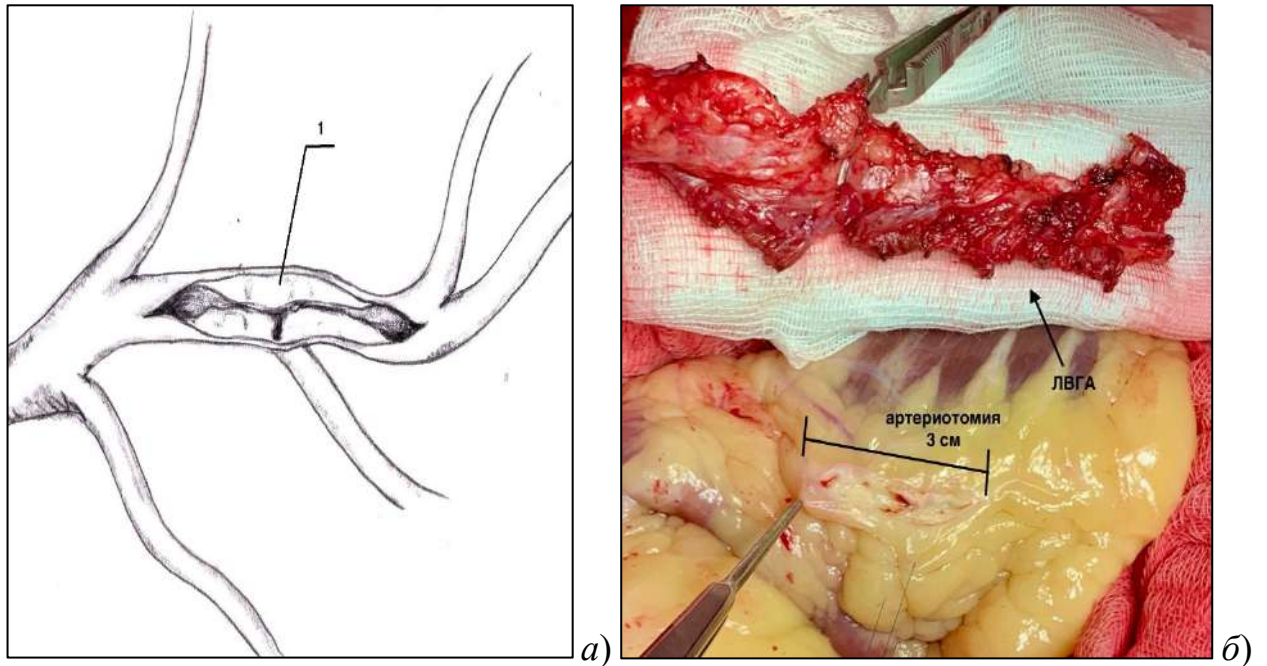


Рисунок 16. Протяжённая артериотомия передней межжелудочковой артерии при дистальном сегментарном типе диффузного поражения

а - схема; *б* - интраоперационный пример.

Примечание: ЛВГА – левая внутренняя грудная артерия.

Далее производится восстановление целостности артерии путём формирования протяжённого анастомоза с ЛВГА (в случае реконструкции ПМЖА) или аутовеной (при поражении ветвей ОА или ПКА). В результате за счёт создания продлённого анастомоза нивелируется гемодинамическая значимость диффузного изменённого сегмента артерии и увеличивается объём воспринимающего коронарного русла, что в итоге обеспечивает большую скорость кровотока. На рисунке 17 и 18 представлена схема данной хирургической техники и интраоперационный пример.

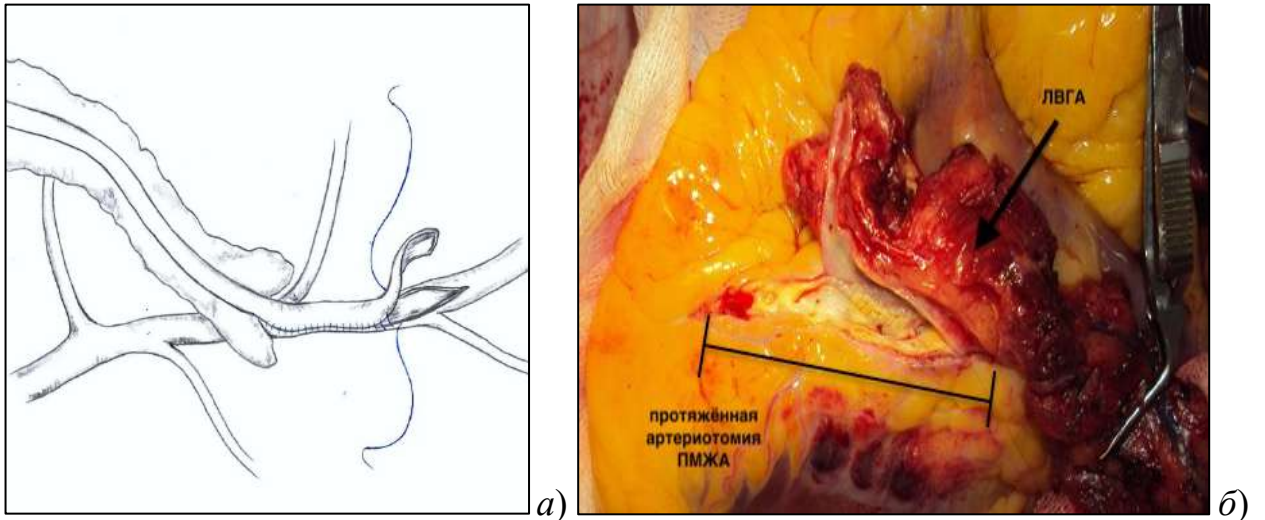


Рисунок 17. Протяжённая шунт-пластика передней межжелудочковой артерии левой внутренней грудной артерией

а - схема реконструкции; *б* - интраоперационный пример

Примечание: ПМЖА – передняя межжелудочковая артерия.

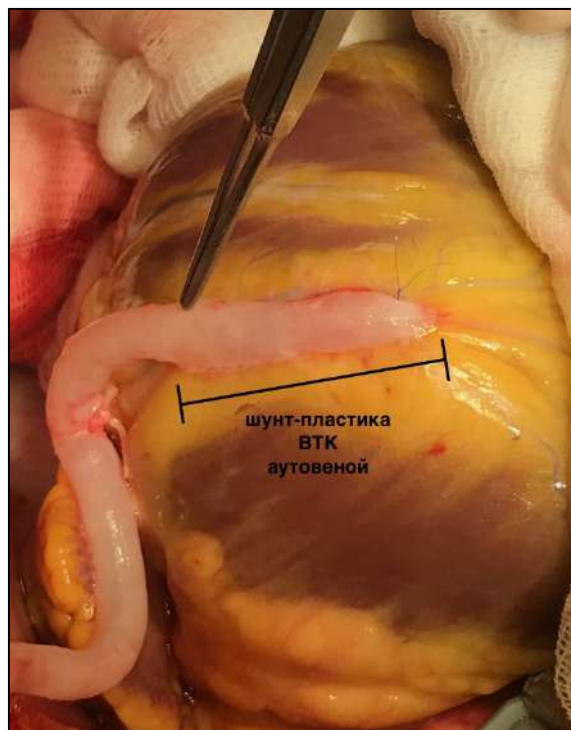


Рисунок 18. Шунт-пластика ветви тупого края огибающей артерии

Примечание: ВТК – ветвь тупого края.

В случаях больших реконструкций, когда артериотомия затрагивает не только средний отдел артерии, но и переходит на её дистальную треть, длины ЛВГА не хватает для формирования прямого анастомоза. В таких ситуациях применялась техника «венозная заплатка + ЛВГА» (рисунок 19). Заключается она в том, что после продлённой артериотомии сначала в зону диффузного сегментарного поражения вшивалась заплатка из аутовены (часть рисунка *а*), а далее уже вторым этапом непосредственно в заплатку имплантировалась ЛВГА (часть рисунка *б*).

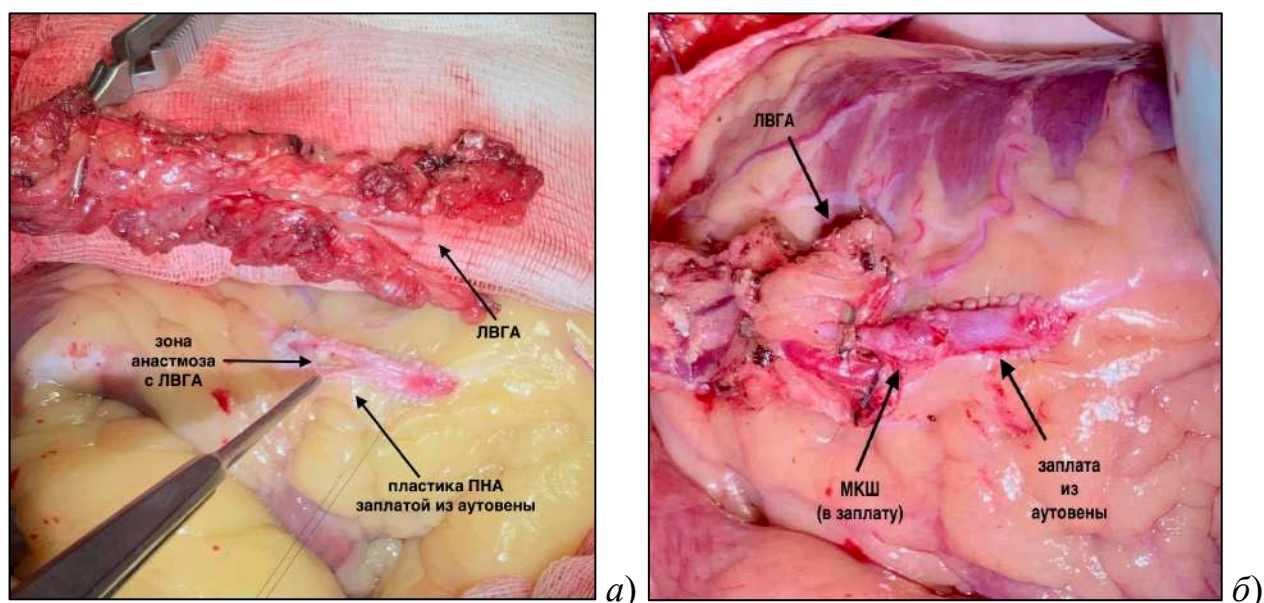


Рисунок 19. Техника реконструкции передней межжелудочковой артерии при сегментарном дистальном типе диффузного атеросклеротического поражения по типу «заплата + ЛВГА»

а - пластика зоны стеноза заплатой, *б* - конечный вид реконструкции

Примечание: ЛВГА – левая внутренняя грудная артерия; МКС – маммарокоронарный шунт; ПНА – передняя нисходящая артерия.

В случае же тандемного поражения ПМЖА использовалась многоуровневая методика реконструкции, когда выполнялось две протяжённых артериотомии, раскрывающих стенозы в среднем и дистальном

отделах артерии. После чего в зону дистальной артериотомии вшивалась заплатка из аутовены, а проксимальная реконструировалась либо при помощи шунт-пластики ЛВГА, либо по методике «заплата + ЛВГА» (рисунок 20).

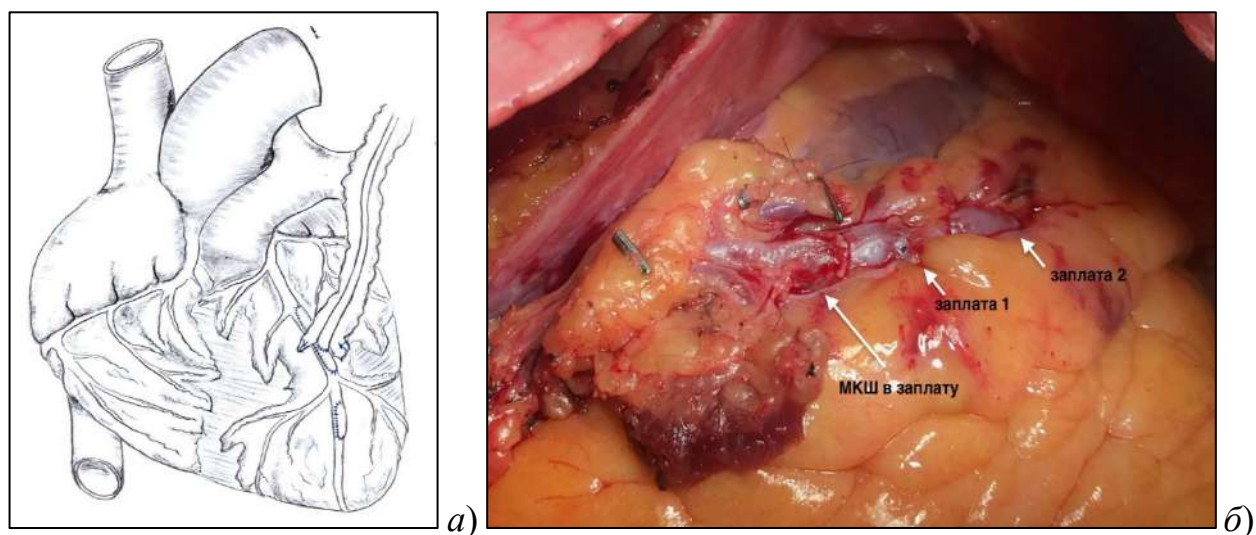


Рисунок 20. Многоуровневая реконструкция передней межжелудочковой артерии

a - схема реконструкции, *б* - интраоперационный пример

Примечание: МКШ – маммарокоронарный шунт

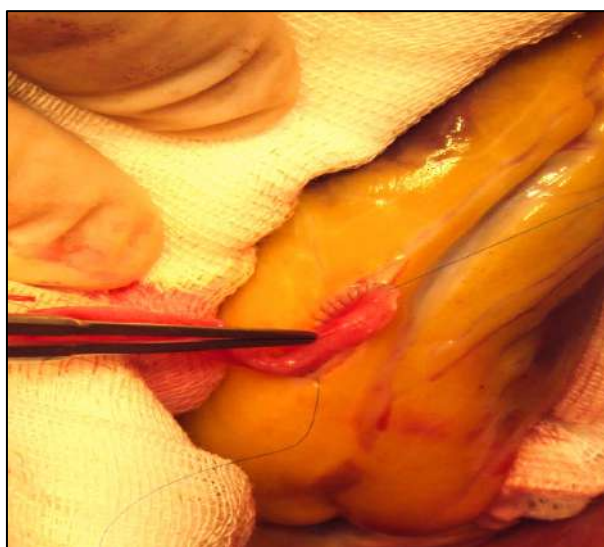

Рисунок 21. Шунт-пластика задней межжелудочковой артерии аутовеной

При наличии дистального сегментарного поражения в бассейнах правой коронарной артерии или ветвей огибающей артерии в 100% случаев применялась техника протяжённой шунт-пластики зоны диффузного поражения аутовеной (рисунок 21).

В единичных случаях была использована техника изолированной пластики протяжённого стеноза задней межжелудочковой артерии заплатой из аутовены при одновременном аутовенозном аортокоронарном шунтировании ПКА при её критическом проксимальном поражении. На рисунке 22 представлена схема данной реконструкции и интраоперационный пример её выполнения.

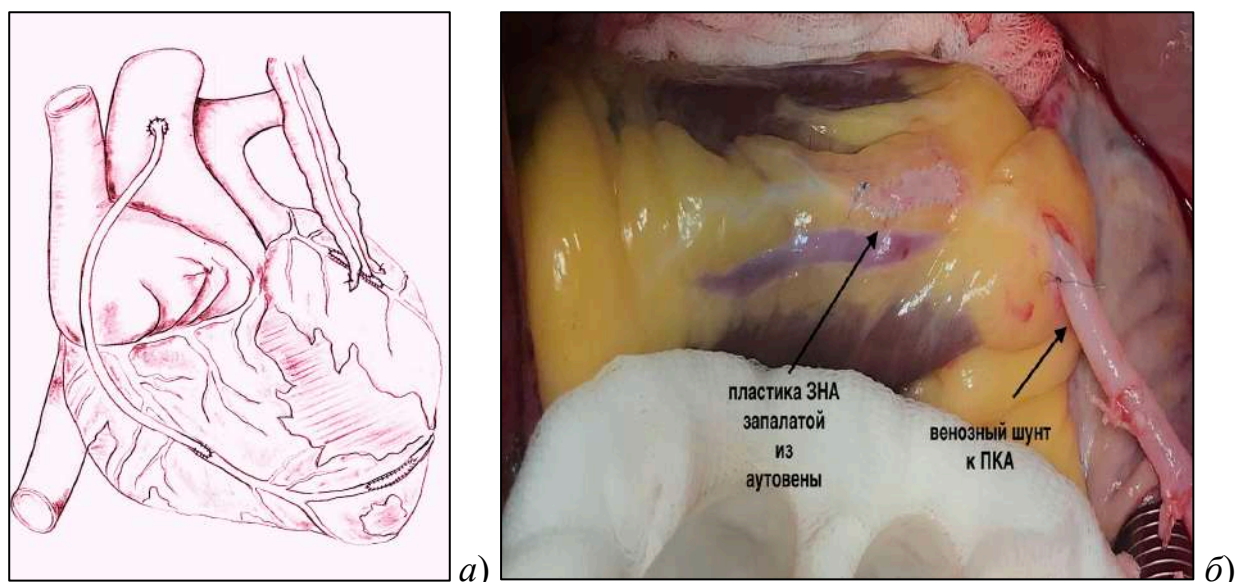


Рисунок 22. Пластика задней межжелудочковой артерии при её сегментарном диффузном атеросклеротическом поражении с одновременным аутовенозным шунтированием правой коронарной артерии
а - схема реконструкции; *б* - интраоперационный пример.

Примечание: ПКА – правая коронарная артерия; ЗНА – задняя межжелудочковая артерия.

Целью этого метода было использование как можно более короткого аутовенозного шунта, что предполагает лучшее физиологическое кровоснабжение всего бассейна ПКА, а также обеспечивает большую скорость кровотока, что в итоге способствует более длительному его функционированию.

3.2.2 Реконструктивные процедуры при тотальном диффузном дистальном поражении

При втором варианте диффузного коронарного атеросклероза - тотальном дистальном диффузном поражении - представленная выше техника реконструктивных вмешательств при реваскуляризации миокарда не исполнима ввиду, во-первых, отсутствия состоятельного дистального русла, а во-вторых, из-за выраженного кальциноза стенки артерии, который не позволяет прокалывать её иглой при формировании анастомоза. Поэтому адекватное восстановление кровотока в подобных условиях возможно только после выполнения процедуры коронарной эндартерэктомии. В своей работе мы применяли «закрытую» технику коронарной ЭАЭ, «открытую» и методику многоуровневого удаления атероматозных слепков.

При выполнении ЭАЭ по «закрытой» (или так называемой тракционной методике артериотомия) ПМЖА производилась в зоне диффузного поражения и выраженного кальциноза на протяжении 1,5–2 см. Далее атеросклеротически изменённая интима циркулярно отслаивалась и на фоне подтягивания из проксимального отдела отсекалась ножницами (рисунок 23). Затем при помощи аккуратных тракций и специального зонда или микрошпателя производилось отслаивание атероматозного слепка в дистальном направлении вплоть до полного схождения его «на нет» (рисунок 24). После ретроградно вводился кардиоплегический раствор с целью вымывания возможных атероматозных остатков и контроля полного удаления слепка. Это являлось

обязательным условием выполнения «закрытой» ЭАЭ. Далее формировался обычный маммарокоронарный анастомоз с ПМЖА.

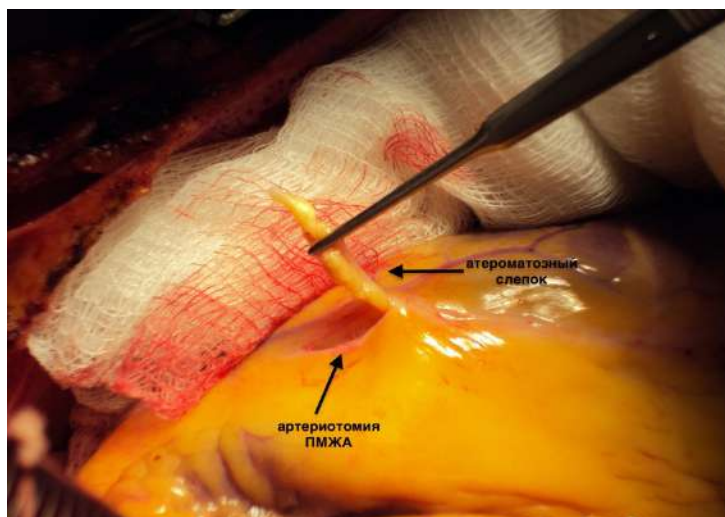


Рисунок 23. Этап выполнения «закрытой» эндартерэктомии из передней межжелудочковой артерии

Примечание: ПМЖА – передняя межжелудочковая артерия.

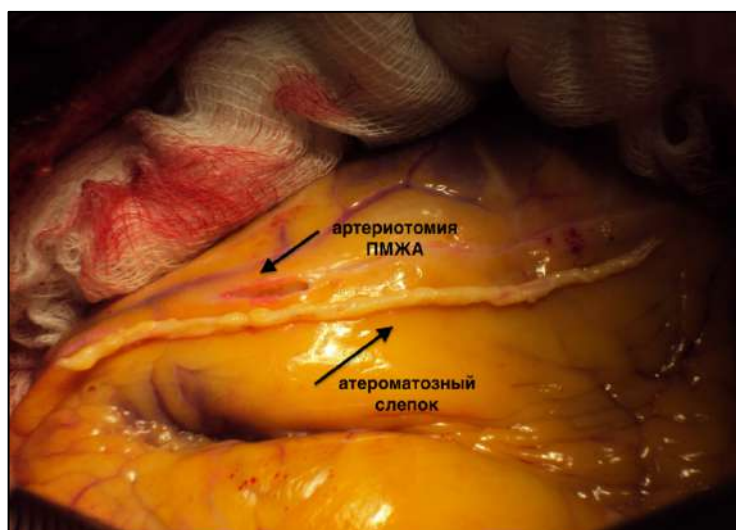


Рисунок 24. Вид после выполнения «закрытой» коронарной эндартерэктомии из передней межжелудочковой артерии при её тотальном диффузном атеросклеротическом поражении

Примечание: ПМЖА – передняя межжелудочковая артерия.

Особенностью выполнения «закрытой» коронарной ЭАЭ является высокая вероятность обрыва атероматозного слепка при выполнении тракций из дистального отдела артерии. В этом случае в обязательном порядке выполнялась дополнительная артериотомия в зоне обрыва атеросклеротически изменённой интимы и производилось удаление слепка полностью (рисунок 25). Таким образом, в итоге выполнялась так называемая многоуровневая «закрытая» коронарная ЭАЭ.

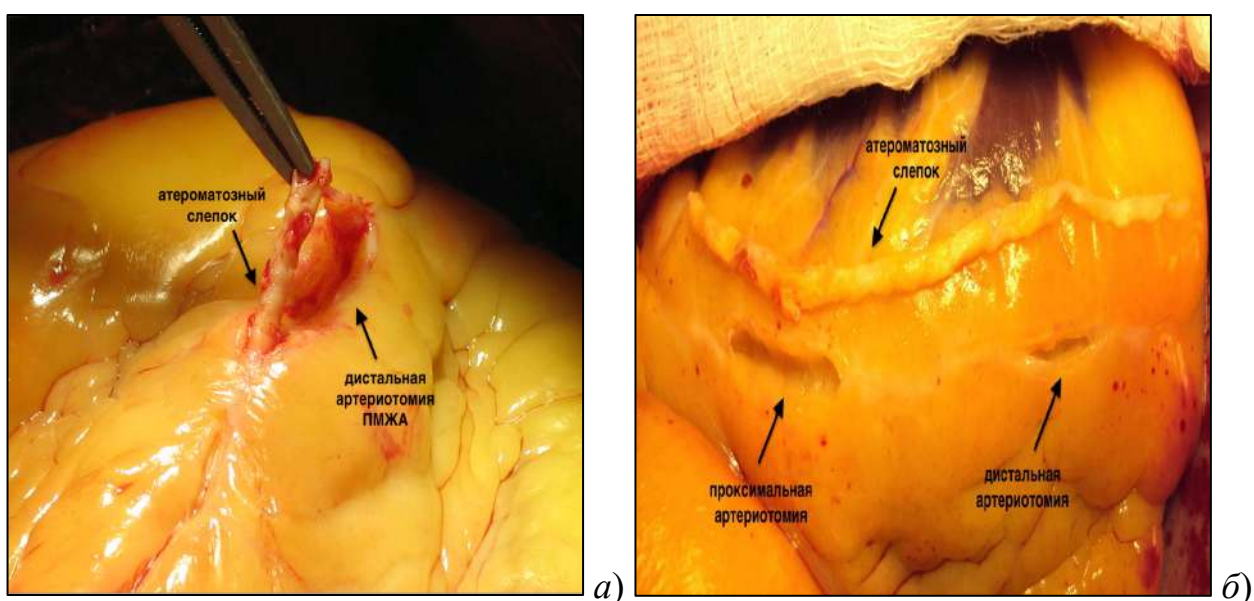


Рисунок 25. Удаление атероматозного слепка из дистального отдела передней межжелудочковой артерии при выполнении «закрытой» коронарной эндартерэктомии

а - удаление слепка из дистальной трети артерии; б - вид после полного удаления слепка.

Примечание: ПМЖА – передняя межжелудочковая артерия.

После этого выполнялась шунтирование коронарной артерии и восстановление её целостности. В проксимальную артериотомию ПМЖА вшивалась ЛВГА. Иногда при несколько увеличенной длине проксимальной артериотомии формировался продлённый маммарокоронарный анастомоз по

типу шунт-пластики. Целостность артерии в зоне дистальной артериотомии восстанавливалась путём имплантации заплаты из аутовены (рисунок 26).

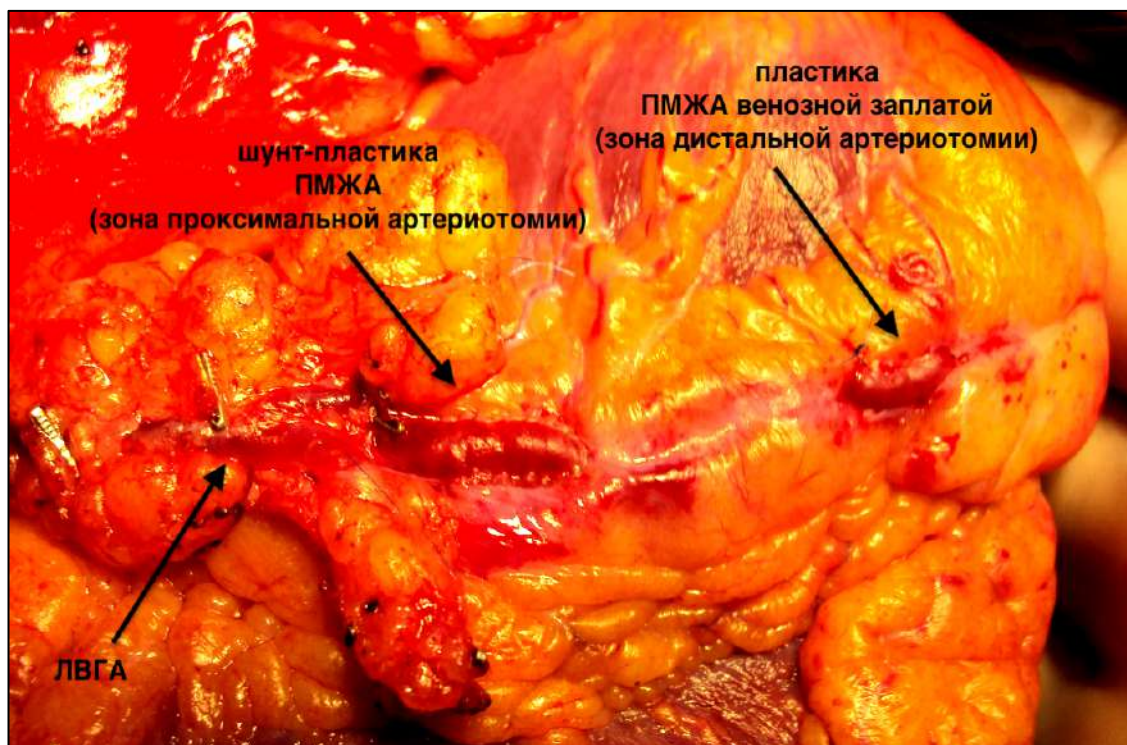


Рисунок 26. Окончательный вид после многоуровневой «закрытой» коронарной эндартерэктомии из передней межжелудочковой артерии
Примечание: ПМЖА – передняя межжелудочковая артерия; ЛВГА – левая внутренняя грудная артерия.

Выполнение коронарной ЭАЭ по «открытой» методике принципиально отличается от «закрытой» техники ЭАЭ. Её суть заключается в том, что удаление атероматозных слепков происходит не путём их вытягивания через небольшую артериотомию, а непосредственно под прямым визуальным контролем. То есть, первоначально в зоне диффузного поражения выполнялась небольшая артериотомия так же, как и при ЭАЭ по «закрытой» методике. Однако затем её продлевали на всем протяжении диффузного изменённого участка артерии. Затем атероматозный слепок прецизионно отслаивали строго под контролем зрения с обязательным освобождением

устьев, отходящих от основного ствола артерии ветвей. В результате бляшка удалялась полностью без обрывов интимы. На рисунке 27 представлен интраоперационный вид после «открытой» ЭАЭ из ПМЖА длиной 5 см. Отчётливо видны полностью освобождённые от атероматозных бляшек устья септальных и диагональных ветвей.

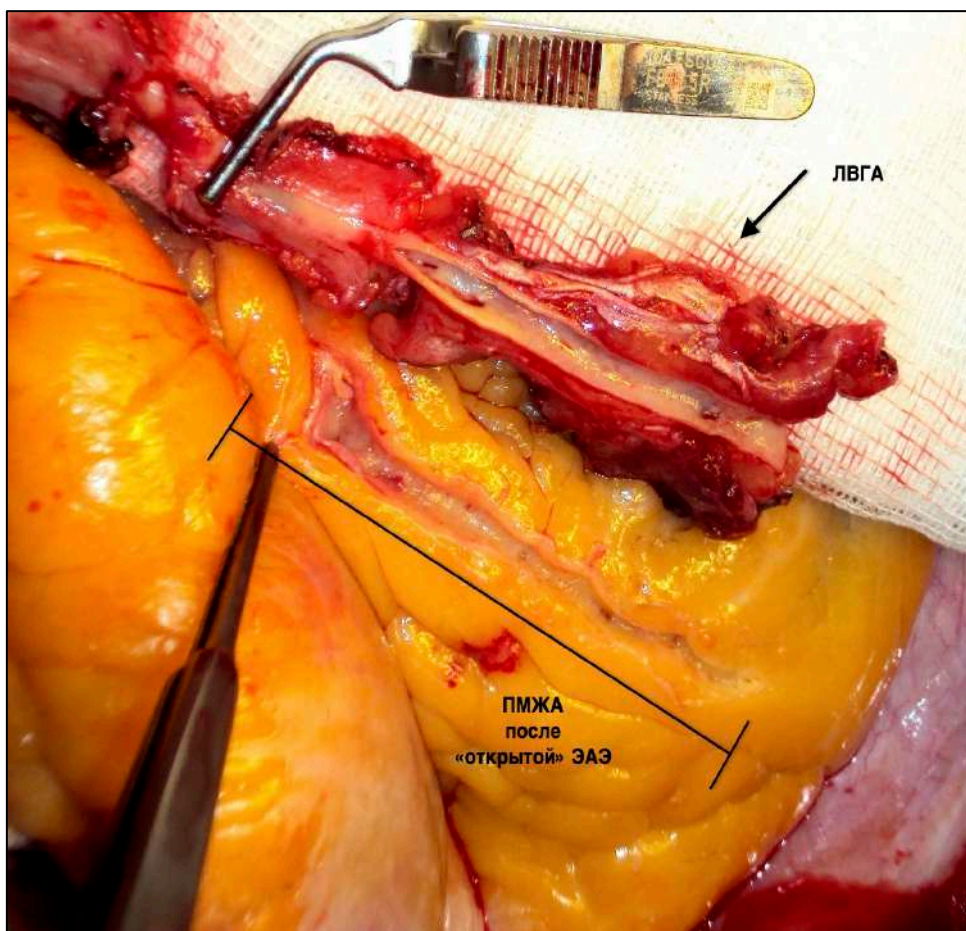


Рисунок 27. Вид после «открытой» коронарной эндартерэктомии из передней межжелудочковой артерии

Примечание: ЛВГА – левая внутренняя грудная артерия; ЭАЭ - эндартерэктомия.

После удаления слепка восстановление целостности артерии происходило либо путём формирования протяжённой шунт-пластики при

помощи ЛВГА (в случае реконструкции бассейна ПМЖА) или же аутовены (в случае шунтирования бассейнов ПКА или ОА). В тех случаях, когда длины ЛВГА не хватало для формирования прямого анастомоза, то применялась техника «заплата + ЛВГА» (рисунок 28).

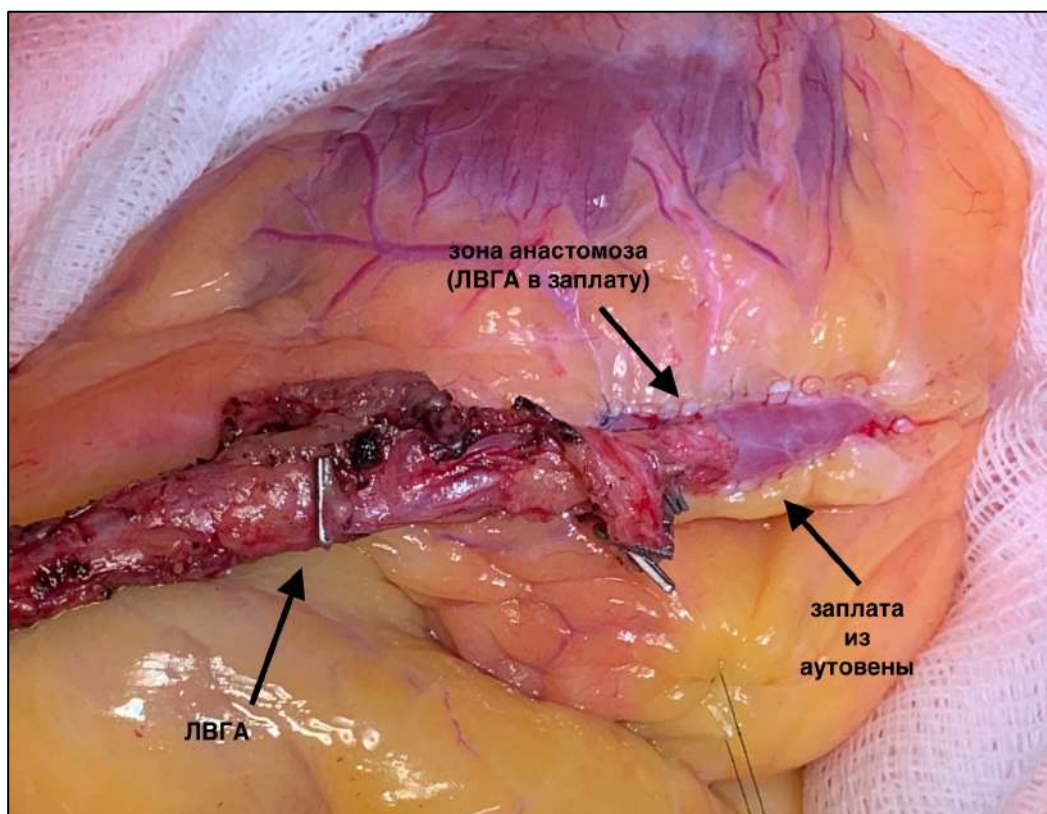


Рисунок 28. Реконструкция передней межжелудочковой артерии по типу «венозная заплата + ЛВГА» после «открытой» коронарной эндартерэктомии

Примечание: ЛВГА – левая внутренняя грудная артерия.

В ряде случаев, например, при тандемном атеросклерозе ПМЖА или же при её мозаичном диффузном поражении (когда зона выраженного атероматоза и кальциноза чередуется с практически неизменённой интимой), удаление атероматозных слепков происходило по так называемой многоуровневой методике, когда ЭАЭ выполняется через две протяжённых артериотомии. В дальнейшем в зону дистальной артериотомии вшивалась

венозная заплатка, а с проксимальной артериотомией формировался протяжённый маммарокоронарный анастомоз по типу шунт-пластики. Данная тактика обеспечивала максимальную реконструкцию всего дистального коронарного русла (рисунок 29).

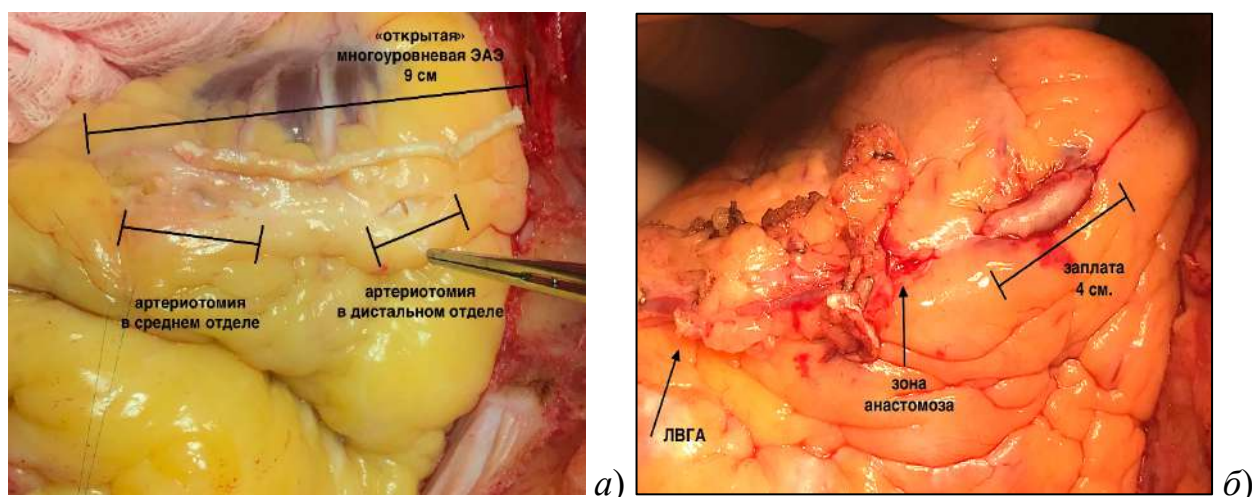


Рисунок 29. «Открытая» многоуровневая коронарная эндартерэктомия из передней межжелудочковой артерии

а - вид после удаления слепка через две артериотомии; *б* - конечный вид реконструкции.

Примечание: ЛВГА – левая внутренняя грудная артерия; ЭАЭ – эндартерэктомия.

С начала 2000-х годов в повседневную практику широко вошли чрескожные коронарные вмешательства. Это привело к тому, что всё чаще на АКШ поступают пациенты с уже ранее, а зачастую и многократно, имплантированными стентами. Это значительно повышает риск развития диффузного атеросклероза за счёт непрерывно происходящего пролиферативного процесса в коронарных артериях. В итоге у ряда пациентов достигнуть полной реваскуляризации миокарда становится возможным только после удаления ранее имплантированных стентов. В данной работе приведены примеры было трое подобных больных. У всех у них успешно была выполнена

так называемая стентэндартерэктомия по уже вышеописанной «открытой» методике. Принимая во внимание некоторую эксклюзивность подобных операций не только в нашей стране, но и в мире, целесообразно в качестве примера привести клинический случай.

Пациент 44 лет поступил в наш стационар в апреле 2009 года с клиникой стенокардии напряжения III функционального класса. Из анамнеза известно, что двумя месяцами ранее он перенёс в одной из клиник нашей страны операцию аутовенозного аортокоронарного шунтирования ПМЖА, диагональной ветви ПМЖА и задней межжелудочковой артерии ПКА. Внутренние грудные артерии во время операции не использовались. По результатам выполненной КШГ функционирует только аутовенозный шунт к задней межжелудочковой ветви ПКА. Два других шунта не визуализируются. При этом имеется окклюзия ПМЖА от средней трети, в то время как стенозов выше зоны окклюзии нет (рисунок 30).

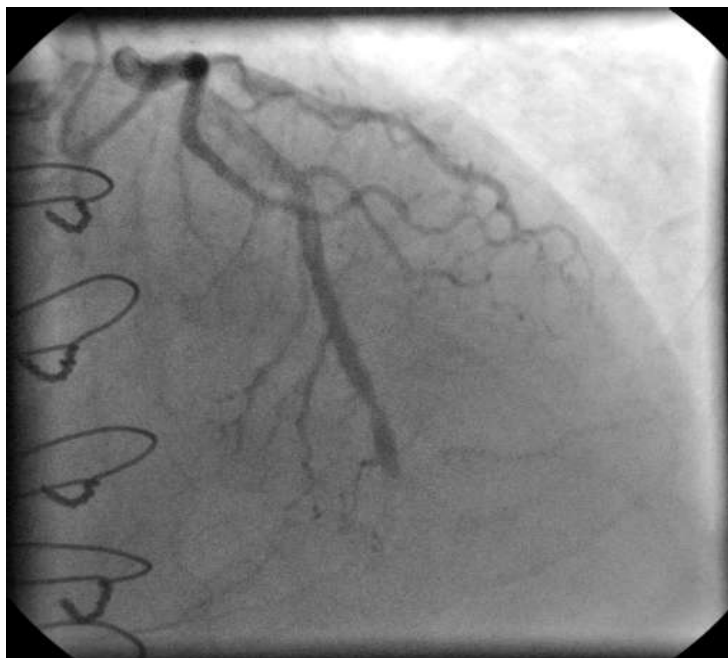

Рисунок 30. Коронароангиограмма передней межжелудочковой через 2 месяца после аутовенозного аортокоронарного шунтирования

Учитывая ранее перенесённую операцию, клинику стенокардии высокого функционального класса и желание пациента, ему была успешно выполнена баллонная ангиопластика ПМЖА с имплантацией двух стентов «Endeavor». При этом после ЧКВ стал визуализироваться аутовенозный шунт к ПМЖА со критическим стенозом в зоне наложенного анастомоза (рисунок 31).

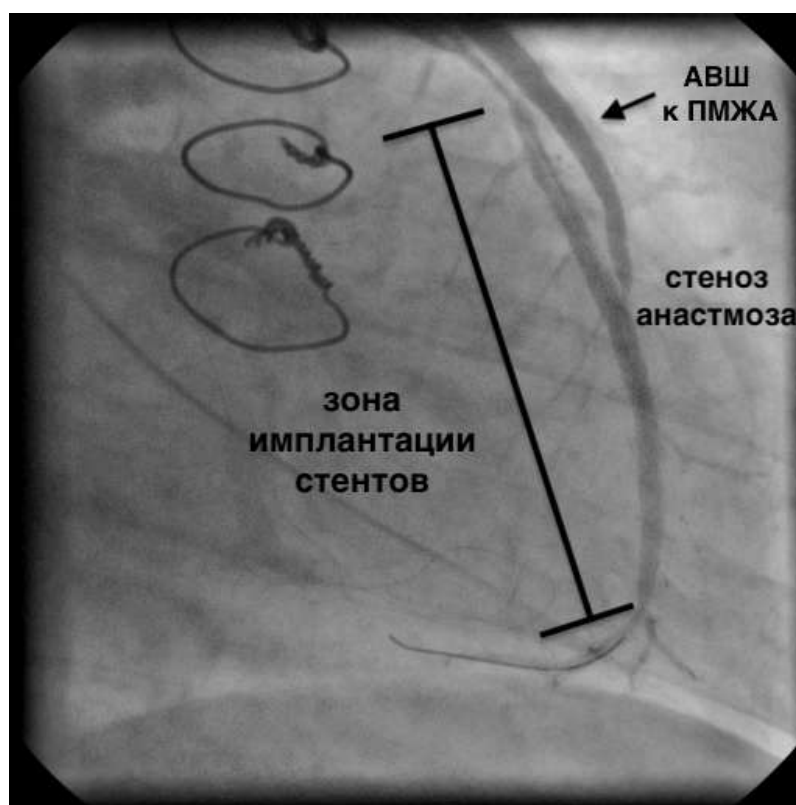


Рисунок 31. Коронароангиограмма передней межжелудочковой артерии через 2 месяца после аутовенозного аортокоронарного шунтирования и последующей имплантации стентов

Примечание: АВШ – аутовенозный шунт; ПМЖА – передняя межжелудочковая артерия.

После выписки пациент получал оптимальную медикаментозную терапию с обязательным регулярным приёмом клопидогрела. Тем не менее,

через 11 месяцев у него вновь возник рецидив стенокардии. В связи с нарастанием интенсивности и длительности болевых приступов, а также появлении потребности в нитратах больному вновь было выполнена ангиография коронарного русла, которая показала уже окклюзию ранее наложенного аутовенозного шунта к ПМЖА и диффузное поражение самой передней межжелудочковой артерии в месте ранее имплантированных стентов с переходом в окклюзию (рисунок 32).

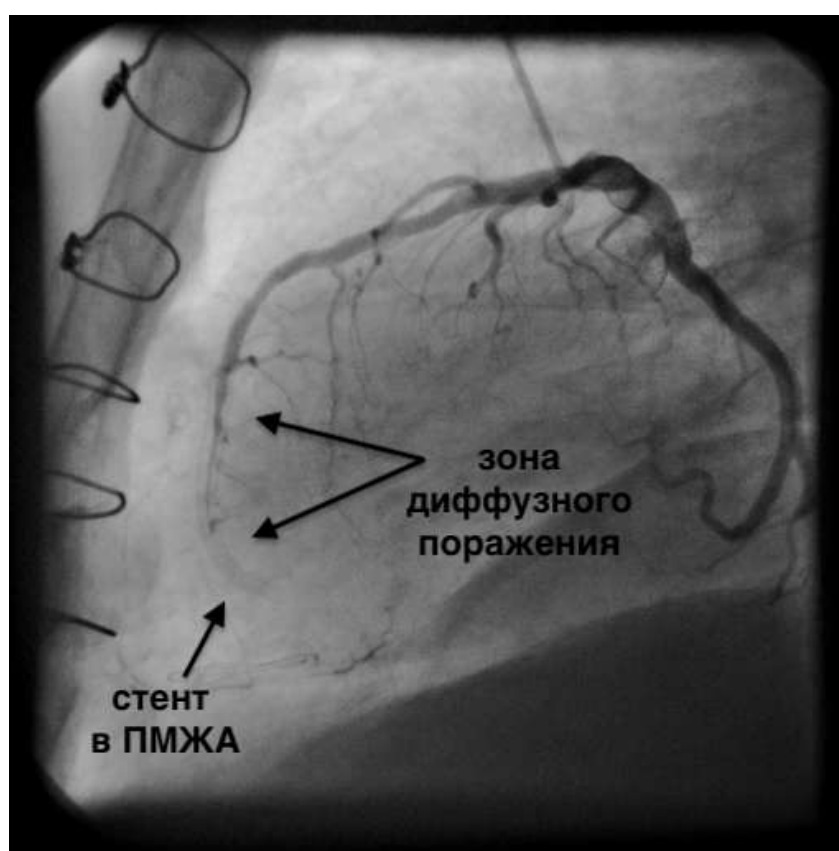


Рисунок 32. Коронароангиограмма передней межжелудочковой артерии через 11 месяцев после имплантации стентов и ранее выполненного коронарного шунтирования

Примечание: ПМЖА – передняя межжелудочковая артерия.

Учитывая молодой возраст пациента, очередной рецидив стенокардии на уровне высокого функционального класса, неэффективность и

бесперспективность консервативной терапии, принято решение о выполнении уже повторной открытой прямой реваскуляризации миокарда с целью реваскуляризации бассейна ПМЖА. Учитывая отсутствие стенозов в стволе ЛКА и проксимальной трети ПМЖА, была выполнена «открытая» стентэндартерэктомия с последующей пластикой заплатой из аутовены (рисунки 33 и 34).

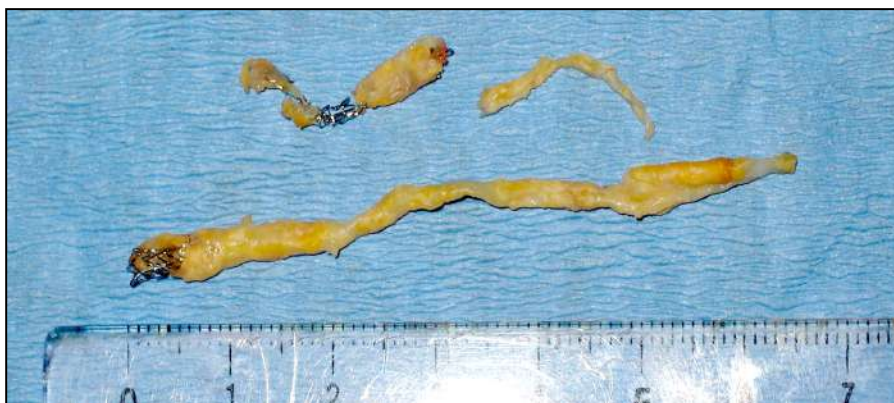

Рисунок 33. Удалённый атероматозный слепок вместе со стентами после «открытой» стентэндартерэктомии из передней межжелудочковой артерии

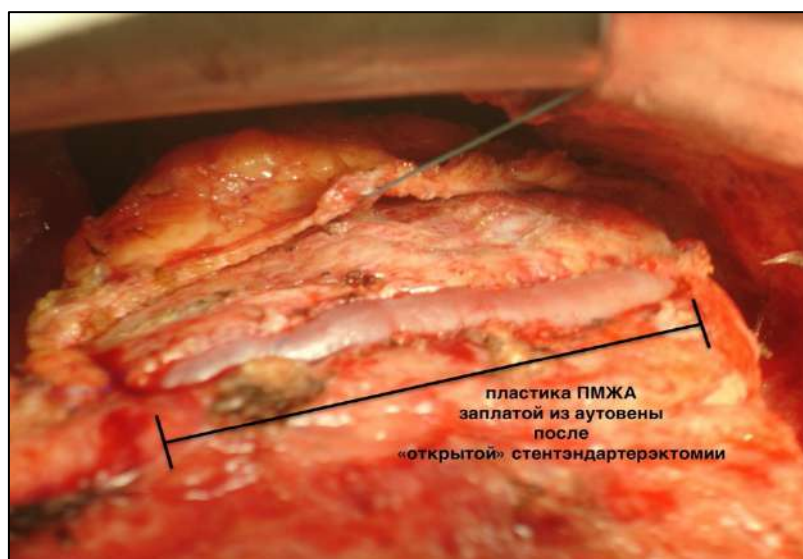


Рисунок 34. Реконструкция передней межжелудочковой артерии заплатой из аутовены после «открытой» стентэндартерэктомии

Примечание: ПМЖА – передняя межжелудочковая артерия.

В данном случае, как уже отмечено выше, обошлось без сопутствующего коронарного шунтирования ввиду отсутствия гемодинамически значимых стенозов выше зоны реконструкции. Однако у двух других пациентов стентэндартерэктомии сопровождалась обязательной сопутствующей шунт-пластикой левой внутренней грудной артерией) (рисунок 35).

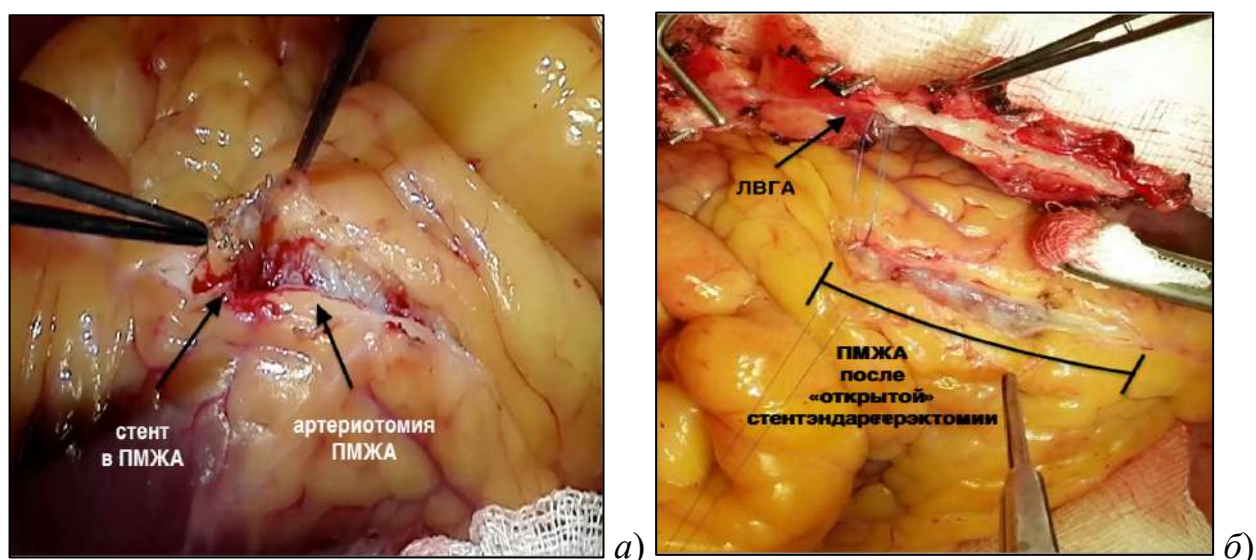


Рисунок 35. Реконструкция передней межжелудочковой артерии после «открытой» стентэндартерэктомии

а - этап удаления стента; *б* - вид после стентэндартерэктомии.

Примечание: ПМЖА – передняя межжелудочковая артерия; ЛВГА – левая внутренняя грудная артерия.

ГЛАВА 4. РЕЗУЛЬТАТЫ ИССЛЕДОВАНИЯ

4.1 Сравнительный анализ непосредственных результатов реконструктивных операций с эндартерэктомией и без неё при диффузном атеросклеротическом поражении коронарного русла

Как уже отмечено во второй главе, в исследование вошёл 1081 пациент с диффузным коронарным атеросклерозом, которым было выполнено коронарное шунтирование в сочетании с ЭАЭ (n=421) или реконструкцией коронарного русла без неё (n=660). Динамика выполненных операций по годам представлена на рисунке 36.

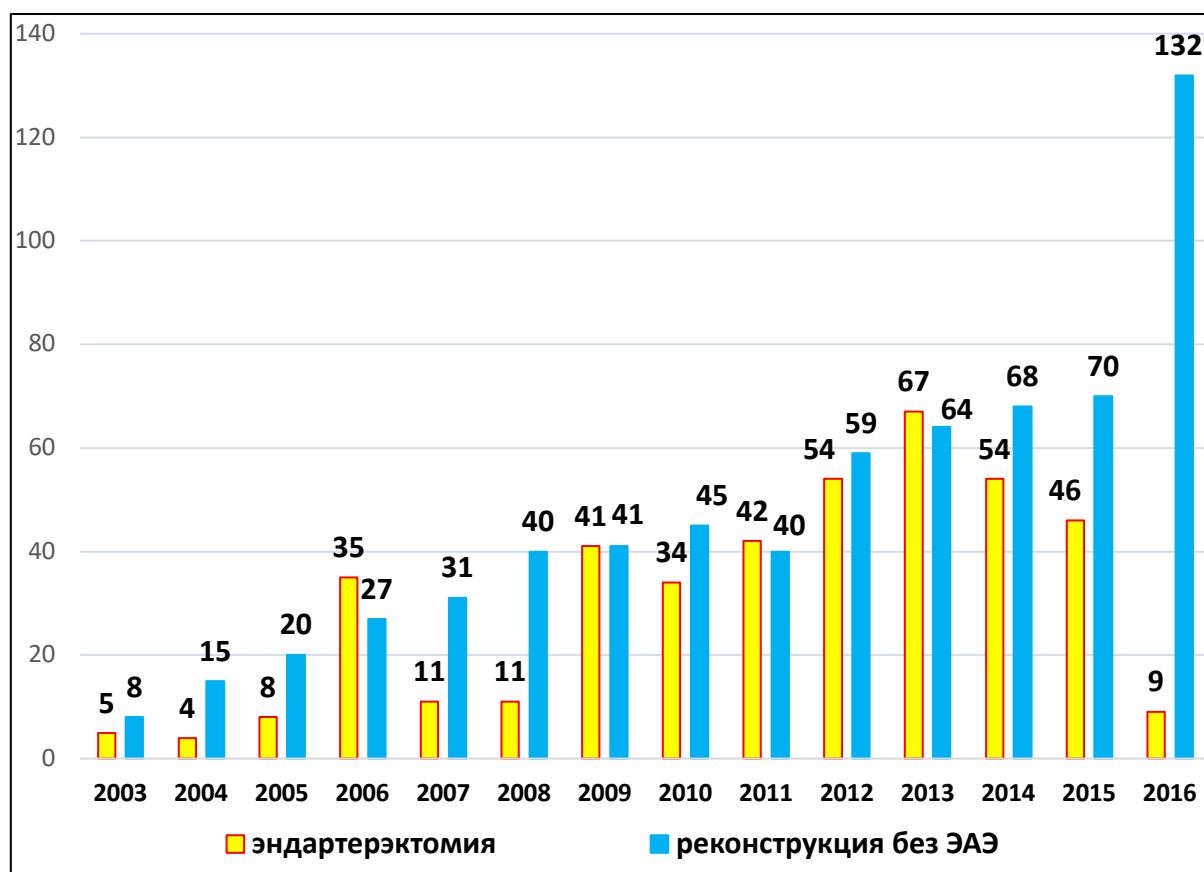


Рисунок 36. Динамика выполненных реконструктивных процедур в условиях диффузного коронарного атеросклероза за период исследования

Для проведения сравнительно анализа госпитальных результатов выполненных операций целесообразно изначально по отдельности представить интраоперационные показатели, характерные для двух видов реконструктивных вмешательств на коронарных артериях.

Процедура коронарной ЭАЭ выполнялась чаще всего из передней межжелудочковой артерии (72,9%) / n=307, у 25% пациентов (n=105) из бассейна правой коронарной артерии и лишь у 9 больных (2,1%) - из ветвей огибающей артерии (рисунок 37).

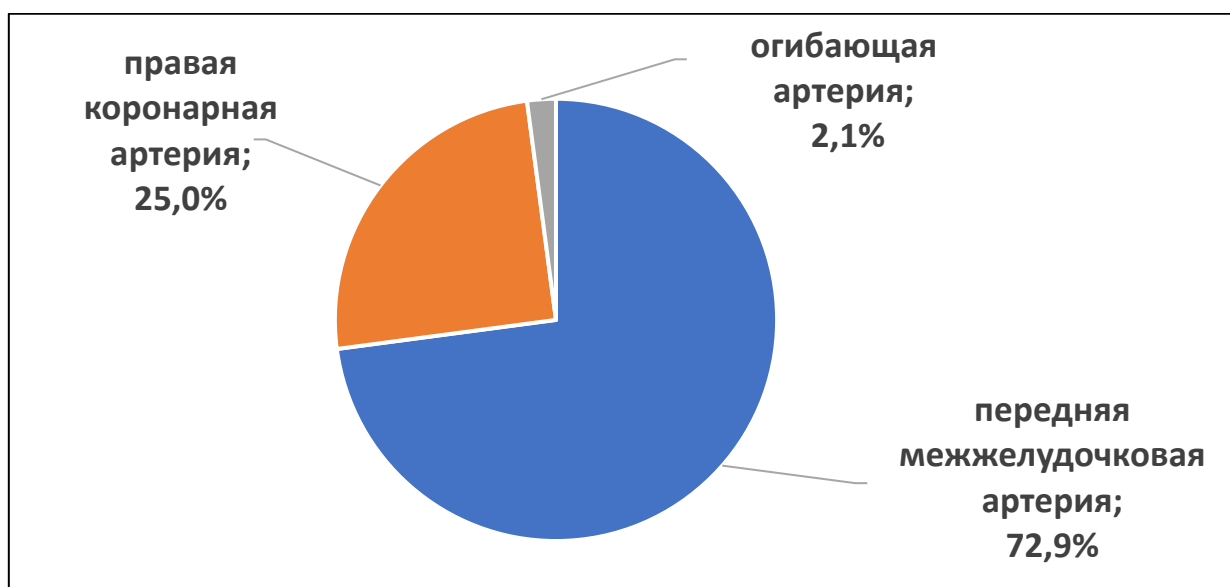


Рисунок 37. Коронарные бассейны, из ветвей которых выполнялась процедура эндартерэктомии

Коронарная эндартерэктомия из ветвей ОА и ПКА выполнялась только по «закрытой» методике, в то время как из ПМЖА проводилась с применением всех методик - «закрытой», «открытой», а также «открытой» многоуровневой техники удаления атероматозных слепков. Варианты выполненных ЭАЭ в зависимости от реконструируемого бассейна представлены в таблице 10.

Таблица 10 – Варианты реконструктивных процедур в сочетании с эндартерэктомией

Параметр	Абс.	%*
«Закрытая» техника ЭАЭ	217	51,5
- передняя межжелудочковая артерия	103	24,4
- бассейн правой коронарной артерии	105	25
- бассейн огибающей	9	2,1
«Открытая» техника ЭАЭ из ПМЖА	204	48,5
- шунт-пластика ЛВГА	114	27,1
- «заплата + ЛВГА»	68	16,2
- многоуровневая реконструкция	22	5,2
Средняя длина удалённого слепка, см	6,7 ± 2,3	
ЭАЭ из 2-х бассейнов	28 / 6,6	
ЭАЭ из 3-х бассейнов	2 / 0,5	

Примечание: * - процент от общего количества выполненных ЭАЭ

Левая внутренняя грудная артерия использовалась в 100% случаев. Две внутренние грудные артерии были использованы у 39 (9,3%) пациентов.

Реконструктивные процедуры на коронарных артериях без ЭАЭ выполнялись преимущественно на ПМЖА - у 514 пациентов (77,8%). Меньше всего было выполнено подобных реконструкций из ветвей огибающей артерии – 47 (7,1%) – рисунок 38.

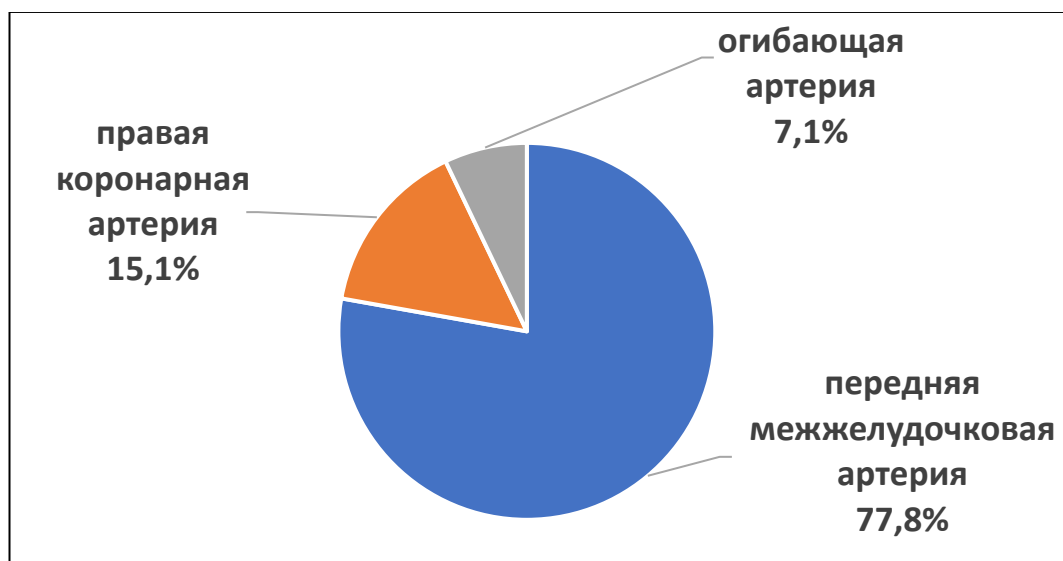


Рисунок 38. Коронарные бассейны, на которых выполнялись реконструктивные процедуры без эндартерэктомии

Среди всех бассейнов преобладала техника протяжённой шунт-пластики зоны диффузного поражения – более 80%, при этом лишь в бассейне ПМЖА применялись все техники реконструктивных процедур без удаления атероматозных слепков (таблица 11).

Таблица 11 – Спектр реконструктивных процедур без эндартерэктомии на коронарных артериях

Коронарный бассейн	Абс	%	Длина реконструкции, см
ПМЖА	514	77,8*	
- шунт-пластика	392	76,2**	3,6 ± 1,4
- заплата + ЛВГА	86	16,7**	2,8 ± 0,9
- многоуровневая реконструкция	36	7,0**	
Огибающая артерия			
- шунт-пластика	47	7,1*	2,2 ± 0,4
Правая коронарная артерия	99	15,1*	
- шунт-пластика	94	94,9**	2,6 ± 0,8
- многоуровневая реконструкция	5	5,1**	

Примечание: * - процент от общего количества выполненных операций в группе; ** - процент от количества операций в реконструируемом бассейне

Так же, как и в группе ЭАЭ, левая внутренняя грудная артерия использовалась в 100% случаев. Она всегда выбиралась для шунтирования ПМЖА в случае её реконструкции. Бимамаммарное шунтирование было выполнено у 7,3% пациентов (n=48). Целенаправленно к использованию двух ВГА мы не прибегали. Правую ВГА в качестве шунта к ПМЖА применяли либо при отсутствии венозного материала, либо, как и в группе ЭАЭ, только в тех случаях, когда реконструктивные процедуры выполнялись из бассейна правой коронарной артерии. Это обусловлено тем, что в случае реконструкции ПМЖА длины правой ВГА попросту не будет хватать для выполнения всего объёма шунт-пластики.

Все операции в обеих группах, как уже отмечено в главе 2, выполнялись с искусственным кровообращением в условиях фармакохолодовой кардиopleгии раствором «Custodiol». До начала 2008 года ИК проводили с умеренной гипотермией 32⁰ С и обкладыванием сердца ледяной крошкой. После все операции выполнялись в условиях нормотермии и без наружного охлаждения сердца. Интраоперационные показатели обеих групп представлены в таблице 12.

Таблица 12 – Операционные показатели и спектр сопутствующих сочетанных процедур

Параметр	Группа ЭАЭ n=421	Группа без ЭАЭ n=660	p
Время ИК, мин	98 [58; 158]	106 [62; 173]	0,474
Время ИМ, мин	69 [44; 126]	74 [61; 137]	0,532

Таблица 12 (продолжение)

Параметр	Группа ЭАЭ n=421	Группа без ЭАЭ n=660	<i>p</i>
Индекс реваскуляризации	2,5 ± 0,6	2,9 ± 0,8	0,431
Протезирование АК, абс. (%)	19 (2,1)	24 (3,6)	0,421
Операция Бенталла, абс. (%)	4 (0,9)	6 (0,9)	0,317
Резекция аневризмы ЛЖ, абс. (%)	13 (3,1)	18 (2,7)	0,411
Удаление миксомы ЛП, абс. (%)	0	1	0,781
Резекция лёгкого, абс. (%)	12 (2,8)	25 (3,7)	0,543

Как следует из представленных данных, в результате проведённого анализа между группами не было получено достоверной разницы ни по количеству сформированных анастомозов, ни по времени пережатия аорты и продолжительности ИК. Из сопутствующих процедур также без достоверной статистической разности выполнялись протезирование аортального клапана, операция Бенталла, резекция аневризмы левого желудочка, удаление миксомы левого предсердия и резекция лёгкого по поводу злокачественного новообразования. При протезировании аортального клапана были применены следующие виды протезов - «Carbomedics», «MedEng-2», «On-X», «ATS Medical», «Braille Biomedica».

Госпитальная летальность отмечалась в обеих группах, однако достоверной разницы по этому показателю получено не было – 2,1% (n=9) в группе ЭАЭ против 1,2% (n=8) в группе реконструктивных вмешательств, $p=0,062$. Схожими были и основные причины смерти – практически в равном количестве отмечались и тромбоз шунтов, и сепсис с полиорганной недостаточностью, развившиеся на фоне периоперационного инфаркта миокарда и тяжёлой миокардиальной недостаточности (таблица 13).

Таблица 13 – Госпитальная летальность и её причины

Параметр	Группа ЭАЭ n=421	Группа без ЭАЭ n=660	<i>p</i>
Госпитальная летальность, <i>абс. (%)</i>	9 (2,1)	8 (1,2)	0,062
Причины: <i>абс. (%)</i>			
- тромбоз шунта	5 (55,5)	3 (37,5)	0,237
- ОНМК	1 (11,1)	1 (12,5)	0,912
- ТЭЛА	0	1 (12,5)	0,481
- сепсис + ПОН	3 (33,3)	3 (37,5)	0,752

Несмотря на то, что по уровню госпитальной летальности между группами статистическая разность достигнута не была, тем не менее обращает на себя внимание преобладание в группе ЭАЭ достоверно большей частоты развития периоперационного инфаркта миокарда, миокардиальной недостаточности, уровня маркеров некроза миокарда и частоты применения внутриаортальной баллонной контрпульсации в ближайшем послеоперационном периоде. Соответственно и в отделении реанимации пациенты из группы ЭАЭ находились достоверно дольше (таблица 14).

Таблица 14 – Кардиальные осложнения раннего послеоперационного периода

Параметр	Группа ЭАЭ n=421	Группа без ЭАЭ n=660	<i>p</i>
Периоперационный инфаркт миокарда, <i>абс. (%)</i>	30 (7,1%)	23 (3,4)	0,003
Средний уровень тропонина I, <i>нг/мл</i>	26 [10; 50]	7 [3; 12]	<0,001

Таблица 14 (продолжение)

Параметр	Группа ЭАЭ n=421	Группа без ЭАЭ n=660	<i>p</i>
Средний уровень МВ-КФК, ед/л	96 [76; 164]	32 [27; 58]	<0,001
Миокардиальная недостаточность, абс. (%)	62 (14,7)	49 (7,4%)	0,008
Потребность в инотропной поддержке, абс. (%)	96 (22,8)	61 (9,2)	0,032
ВАБК, абс. (%)	30 (7,1)	15 (2,3)	<0,001
Время в отделении реанимации, ч	87 [32; 112]	31 [22; 58]	<0,001
Фракция выброса ЛЖ, %	52 [46; 60]	55 [43; 62]	0,532

При наличии подозрений на периоперационный ИМ (динамика сегмента ST, появление патологического зубца Q или блокады левой ножки пучка Гиса на ЭКГ в сочетании с нарастанием миокардиальной недостаточности и повышением уровня маркеров некроза миокарда) всем пациентам в 100% случаев выполнялась экстренная коронарошунтография. Результаты экстренной коронарной ангиографии после операции представлены в таблице 15.

Таблица 15 – Результаты экстренной коронарошунтографии

Параметр	Группа ЭАЭ n=421	Группа без ЭАЭ n=660	<i>p</i>
Коронарошунтография, абс. (%)	30 (7,1)	23 (3,5)	0,003
ЛВГА в зоне реконструкции всего / окклюзия, абс. (%)	26 / 6 (23,1)	19 / 2 (10,5)	0,002

Таблица 15 (продолжение)

Параметр	Группа ЭАЭ n=421	Группа без ЭАЭ n=660	<i>p</i>
Венозный шунт в зоне реконструкции всего / окклюзия, абс. (%)	4 / 4 (100)	4 / 3 (75)	0,233

Из всех случаев нефункционирующих шунтов только только у 7 пациентов из группы ЭАЭ и 5 из второй группы была экстренно проведена ЧКВ-реваскуляризация. Во всех случаях выполнялась она не в зоне реконструктивных процедур. В случаях же тромбоза кондуитов в зоне диффузного поражения коронарная ангиопластика и стентирование не выполнялась по техническим причинам из-за выраженного кальциноза, большой протяжённости поражения и явной бесперспективности получения хорошего ангиографического результата. Кроме того, проведение ЧКВ после ранее выполненной ЭАЭ вообще нецелесообразно в связи с крайне высоким риском разрыва зоны пластики и геморрагических осложнений. Именно эти больные и вошли в госпитальную летальность.

В таблице 16 представлено соотношение окклюзированных кондуитов к общему их количеству сформированных анастомозов. Анализ показал, что в группе реконструктивных процедур потребность в экстренной КШГ была достоверно ниже, чем в группе ЭАЭ, что полностью коррелирует и с выявленной проходимостью артериальных шунтов, и с полученной частотой развития ПИМ. Если же сопоставить это количество окклюзированных артериальных шунтов к реконструируемым артериям относительно общего числа сформированных анастомозов по группам, то преимущество методик реконструктивных процедур без ЭАЭ оказывается ещё более убедительным. При этом достоверной разницы по проходимости венозных кондуитов получено не было.

Таблица 16 – Соотношение функционирующих и нефункционирующих кондуитов к реконструируемым артериям по результатам экстренной коронаршунтографии

Параметр	Группа ЭАЭ n=421	Группа без ЭАЭ n=660	<i>p</i>
Коронаршунтография, абс. (%)	30 (7,1)	23 (3,5)	0,003
ЛВГА: всего / окклюзия, абс. (%)	307 / 6 (1,9)	514 / 2 (0,3)	<0,001
Венозные шунты: всего / окклюзия	114 / 4 (3,5)	146 / 3 (2,1)	0,345

В остальном же течение раннего послеоперационного периода между группами не имело достоверных различий и в целом соответствовало течению аналогичного периода после обычного «неосложнённого» дополнительными процедурами АКШ. Без достоверной разности по группам отмечались фибрилляция предсердий, ОНМК, постгипоксическая энцефалопатия, геморрагические и раневые осложнения (таблица 17).

Таблица 17 – Характеристика раннего послеоперационного периода

Параметр	Группа ЭАЭ n=421	Группа без ЭАЭ n=660	<i>p</i>
Фибрилляция предсердий, абс. (%)	34 (8,1)	48 (7,3)	0,432
Кровотечение, абс. (%)	5 (1,2)	5 (0,7)	0,112
ОНМК, абс. (%)	2 (0,5)	4 (0,6)	0,521
Постгипоксическая энцефалопатия, абс. (%)	26 (6,2)	37 (5,6)	0,512

Таблица 17 (продолжение)

Параметр	Группа ЭАЭ n=421	Группа без ЭАЭ n=660	<i>p</i>
Пневмония, абс. (%)	10 (2,4)	17 (2,5)	0,221
Раневая инфекция, абс. (%)	5 (1,2)	8 (1,2)	0,632
Срок госпитализации, сут.	12 [9; 21]	9 [7; 14]	0,142

Среди раневых осложнений в подавляющем большинстве в обеих группах преобладала инфекция мягких тканей грудины. В госпитальный период отмечен только один случай стерномедиастинита в группе ЭАЭ у пациента с ожирением 2 степени и сопутствующей бронхиальной астмой, потребовавший многократной хирургической санации и длительного пребывания в стационаре (57 суток).

Срок госпитализации в группе ЭАЭ был несколько выше по сравнению со второй группой пациентов, однако достоверной значимости по этому показателю достигнуто не было. На момент выписки из стационара стенокардия у всех пациентов отсутствовала.

В рамках изучения непосредственных результатов оперативного лечения двух групп пациентов и решения поставленных задач был проведён многофакторный регрессионный анализ по изучению предикторов неблагоприятных кардиальных событий (смерть, периоперационный инфаркт миокарда, синдром малого выброса). Принимая во внимание, что пациенты обеих групп были полностью сопоставимы по всем клиническим дооперационным показателям, а достоверные различия отмечались только по длительности пережатия аорты и времени ИК, изучение предикторов риска было проведено не в сравнении между группами, а в целом среди всех прооперированных пациентов. Комплексная модель включала исходные предоперационные показатели и операционные данные. Итоговые

переменные в уравнении регрессии представлены отношением шансов (ОШ) и 95% доверительным интервалом (95% ДИ). Результаты представлены в таблице 18.

Таблица 18 – Периоперационные предикторы ранних неблагоприятных кардиальных событий (смерть, периоперационный инфаркт миокарда)

Показатель	ОШ	95% ДИ	<i>p</i>
Возраст	1,02	0,86 – 1,23	0,732
Женский пол	2,16	1,72 – 10,5	0,002
Индекс массы тела	0,96	0,74 – 1,02	0,464
Ожирение	0,99	0,98 – 1,00	0,112
Фракция выброса ЛЖ	1,61	0,62 – 3,43	0,372
Инфаркт миокарда в анамнезе	0,32	0,11 – 0,96	0,324
Стенокардия напряжения III–IV	0,97	0,23 – 1,20	0,276
Курение	0,45	0,12 – 1,22	0,176
ХОБЛ	2,73	1,04 – 4,21	0,016
Сахарный диабет	1,83	0,93 – 3,26	0,062
Мультифокальный атеросклероз	3,61	1,2 – 7,41	0,001
ЧКВ в анамнезе	3,83	0,95 – 4,74	0,012
Гипертоническая болезнь	1,21	0,98 – 3,17	0,581
Стеноз ствола ЛКА	0,76	0,21 – 1,26	0,179
Двухсосудистое поражение	0,43	0,13 – 1,19	0,382
Трёхсосудистое поражение	0,37	0,11 – 1,23	0,214
SyntaxScore	0,99	0,68 – 1,12	0,111
Гиперхолестеринемия	0,81	0,32 – 1,35	0,572
Дислипидемия	0,76	0,21 – 1,08	0,312
Рак лёгкого	0,12	0,06 – 0,91	0,376
Сочетанные процедуры	0,81	0,63 – 1,12	0,473

Таблица 18 (продолжение)

Показатель	ОШ	95% ДИ	<i>p</i>
Время ИМ	0,92	0,53 – 1,82	0,121
Время ИК	1,03	0,86 – 2,12	0,242
Шунтируемый бассейн			
ПМЖА	4,03	1,62 – 15,34	0,001
ОА	1,23	0,44 – 2,12	0,660
ПКА	1,17	0,84 – 3,45	0,096
Конduit			
ЛВГА	1,03	0,92 – 2,83	0,341
ПВГА	0,97	0,31 – 1,81	0,312
Аутовена	1,86	0,78 – 2,23	0,146
Техника реконструкции			
«Закрытая» ЭАЭ	4,32	2,13 – 12,81	0,001
«Открытая» ЭАЭ	0,95	0,12 – 1,98	0,179
«Заплата + ЛВГА»	1,12	0,64 – 2,73	0,543
Шунт-пластика	0,75	0,29 – 1,94	0,652
Многоуровневая реконструкция	1,42	0,36 – 3,24	0,581

Из представленных данных следует, что важнейшими предикторами неблагоприятных кардиальных события среди пациентов обеих групп являются:

- женский пол повышает шансы в 2,16 раза [1,72 – 10,5] ($p=0,002$);
- мультифокальный атеросклероз повышает шансы в 3,61 раза [1,2 – 7,41] ($p=0,001$);
- ХОБЛ повышает шансы в 2,73 раза [1,04 – 4,21] ($p=0,016$);
- Ранее перенесённое ЧКВ повышает шансы в 3,83 раза [$p=0,012$];

При этом хотелось бы обратить внимание, что среди пациентов из группы ЭАЭ наиболее важным предиктором является техника выполнения эндартерэктомии. «Закрытая» методика сопровождается достоверно более высоким риском смерти и развития периоперационного инфаркта миокарда (ОШ 4,32; 95% ДИ 2,13–12,81; $p=0,001$).

Для пациентов же второй группы методика выполнения реконструкции не имеет существенной роли, однако ПМЖА в качестве реконструируемого бассейна статистически значимо повышает риск неблагоприятного исхода в обеих группах (ОШ 2,03; 95% ДИ 1,62–15,34; $p=0,001$).

Таким образом, проведённый анализ полученных непосредственных результатов показал, что обе методики реконструктивных процедур воспроизводимы, в равной степени позволяют достигнуть полной реваскуляризации миокарда с хорошим клиническим эффектом. Тем не менее процедура ЭАЭ несёт в себе достоверно более высокий риск развития периоперационного инфаркта миокарда.

4.2 Определение оптимальной техники выполнения коронарной эндартерэктомии

Процедура ЭАЭ в условиях диффузного поражения коронарного русла у ряда пациентов может быть единственным вариантом, позволяющим достигнуть полной реваскуляризации миокарда. Несмотря на более чем 60-летний опыт её применения и развития, ранние публикации демонстрировали высокие показатели смертности и частоты развития ПИМ, что сформировало негативное мнение хирургов относительно данной процедуры. Тем не менее, в связи с неуклонным ростом количества пациентов с диффузным коронарным атеросклерозом сегодня отмечается повышение интереса к эндартерэктомии. При этом появляются исследования, демонстрирующие улучшение как непосредственных, так и отдалённых результатов, чем предполагалось ранее [3, 80, 251, 258, 264]. Возможно, одним из ключевых факторов, способствующих этому, является изменение хирургической тактики при выполнении ЭАЭ. Так, некоторые авторы в последнее время напрямую связывают улучшение результатов с переходом большинства хирургов на «открытую» технику удаления атероматозных слепков под прямым визуальным контролем. В то же время до сих пор есть работы, демонстрирующие достоверное преимущество «закрытой», так называемой, тракционной методики [255]. Поэтому одной из задач данного исследования является определение оптимальной техники ЭАЭ на основании сравнительного анализа непосредственных и отдалённых результатов этих двух методик, в том числе и ангиографических. Тем более, что выполненный многофакторный анализ определил технику выполнения ЭАЭ как существенный предиктор, влияющий на летальность и кардиальные осложнения.

Как уже отмечено выше, эндартерэктомия из ветвей ОА и ПКА выполнялась только по «закрытой» методике, в то время как из ПМЖА как по

«закрытой» методике, так и по «открытой». Поэтому, для определения преимущества той или иной техники в данной работе был проведён сравнительный анализ результатов ЭАЭ только из ПМЖА.

Эти пациенты были разделены на две группы – группа «закрытой» ЭАЭ – 103 (33,5%) и группа «открытой» ЭАЭ – 204 (66,5%). Группы были сопоставимы по основным клиническим и антропометрическим показателям – полу, возрасту и сократительной способности миокарда левого желудочка. У большинства пациентов обеих групп в равной степени отмечалась преимущественно стенокардия напряжения III–IV функционального класса и имелось трёхартериальное поражение коронарного русла по результатам КАГ. Исходные предоперационные показатели обеих групп представлены в таблице 19.

Таблица 19 – Клиническая характеристика пациентов до операции

Показатель	Группа «закрытой» ЭАЭ n=103	Группа «открытой» ЭАЭ n=204	<i>p</i>
Мужчины, <i>абс. (%)</i>	91 (88,3)	166 (81,4)	0,412
Возраст, <i>лет</i>	65 [56; 69]	67 [58; 72]	0,263
ФВ ЛЖ, %	50 [44; 58]	48 [43; 60]	0,334
Стенокардия напряжения III – IV ф.кл, <i>абс. (%)</i>	71 (68,9)	133 (65,2)	0,353
Класс СН по NYHA, <i>абс. (%)</i>			
I	-	-	
II	33 (32,1)	60 (29,4)	0,541
III	43 (41,7)	79 (38,8)	0,432
IV	27 (26,2)	65 (31,8)	0,523
Результаты коронароангиографии: <i>абс, %</i>			
- однососудистое поражение	7 (6,8)	11 (5,4)	0,531
- двухсосудистое поражение	39 (37,8)	71 (34,8)	0,212
- трёхсосудистое поражение	57 (55,4)	122 (59,8)	0,233

Таблица 19 (продолжение)

Показатель	Группа «закрытой» ЭАЭ n=103	Группа «открытой» ЭАЭ n=204	<i>p</i>
Стеноз ствола ЛКА $\geq 70\%$, абс. (%)	41 (39,8)	76 (37,3)	0,354
SYNTAX Score	36 [28; 39]	32 [28; 39]	0,213

Принимая во внимание количественное неравенство групп, с целью уменьшения различий между ними был применён метод псевдорандомизации, (Propensity Score Matching, PSM). Этот метод сопоставления показателей соответствия используется для устранения систематической ошибки отбора и основан на анализе предоперационных характеристик и факторов риска в группах пациентов. После псевдорандомизации получены две группы по 100 пациентов в каждой (таблица 20).

Таблица 20 – Клиническая характеристика пациентов до операции после псевдорандомизации

Показатель	Группа «закрытой» ЭАЭ n=100	Группа «открытой» ЭАЭ n=100	<i>p</i>
Мужчины, абс. (%)	88 (88)	88 (88)	1
Возраст, лет	65 [56; 69]	66 [61; 70]	0,842
ФВ ЛЖ, %	50 [44; 58]	51 [46; 58]	0,934
Стенокардия напряжения III – IV ф.кл, абс. (%)	68 (68)	72 (72)	0,613
Класс СН по NYHA, абс. (%)			
I	-	-	
II	30 (30)	34 (34)	0,812
III	43 (43)	48 (48)	0,723
IV	27 (27)	18 (18)	0,421

Таблица 20 (продолжение)

Показатель	Группа «закрытой» ЭАЭ n=100	Группа «открытой» ЭАЭ n=100	p
Результаты коронароангиографии: <i>абс. (%)</i>			
- однососудистое поражение	6 (6)	5 (5)	0,931
- двухсосудистое поражение	37 (37)	42 (42)	0,822
- трёхсосудистое поражение	57 (55)	53 (53)	0,813
Стеноз ствола ЛКА $\geq 70\%$, <i>абс. (%)</i>	41 (39,8)	76 (37,3)	0,354
SYNTAX Score	36 [28; 39]	34 [28; 39]	0,834

После проведения псевдорандомизации не было получено статистической разности между группами по всем исходным клиническим показателям и спектру сопутствующей патологии (таблица 21). В обеих группах у каждого второго пациента имелся инфаркт миокарда в анамнезе, у каждого третьего сахарный диабет 2 типа, более 60% были курильщиками и у каждого четвертого отмечался мультифокальный атеросклероз. Это ещё раз подтверждает, что пациенты обеих групп были полностью сопоставимы между собой.

Таблица 21 – Сопутствующая патология у пациентов обеих групп до и после псевдорандомизации

Показатель	Группа «закрытой» ЭАЭ n=103	Группа «открытой» ЭАЭ n=204	p	
До PSM	Мультифокальный атеросклероз, <i>абс. (%)</i>	26 (24,5)	41 (20,1)	0,513
	ОНМК в анамнезе, <i>абс. (%)</i>	9 (8,7)	14 (6,8)	0,687
	Ожирение, <i>абс. (%)</i>	24 (23,3)	42 (18,7)	0,321
	Сахарный диабет, <i>абс. (%)</i>	35 (33,9)	61 (29,9)	0,543
	ХОБЛ, <i>абс. (%)</i>	14 (13,6)	22 (10,7)	0,431

Таблица 21 (продолжение)

Показатель		Группа «закрытой» ЭАЭ n=103	Группа «открытой» ЭАЭ N=204	p
До PSM	Курение, абс. (%)	68 (66,2)	107 (52,5)	0,613
	Инфаркт миокарда в анамнезе, абс. (%)	57 (55,3)	108 (52,9)	0,564
	ЧКВ в анамнезе, абс. (%)	27 (26,2)	42 (20,5)	0,332
	Гипертоническая болезнь, абс. (%)	96 (93,2)	183 (89,7)	0,651
Показатель		Группа «закрытой» ЭАЭ n=100	Группа «открытой» ЭАЭ n=100	p
после PSM	Мультифокальный атеросклероз, абс. (%)	24 (24)	21 (21)	0,631
	ОНМК в анамнезе, абс. (%)	9 (8,7)	9 (9)	1
	Ожирение, абс. (%)	24 (24)	23 (23)	0,981
	Сахарный диабет, абс. (%)	32 (32)	34 (34)	0,643
	ХОБЛ, абс. (%)	12 (12)	12 (12)	1
	Курение, абс. (%)	65 (65)	69 (69)	0,833
	Инфаркт миокарда в анамнезе, абс. (%)	55 (55)	57 (57)	0,868
	ЧКВ в анамнезе, абс. (%)	26 (26)	28 (28)	0,875
	Гипертоническая болезнь, абс. (%)	95 (95)	98 (98)	0,851

Критерии отбора пациентов те же, что приведены во 2 главе - наличие клиники тяжёлой стенокардии, удовлетворительная локальная сократимость миокарда в зоне предполагаемой ЭАЭ, наличие хорошо развитых септальных и диагональных ветвей, обязательное наличие проксимального гемодинамически значимого поражения, а также диаметр артерии не менее 1,5 мм.

Выполнение ЭАЭ по «закрытой» методике подробно описано и иллюстрировано выше. Она предполагает удаление атероматозного при помощи тракций через небольшую артериотомию ПМЖА 1,5–2 см. При этом

критерием удаления слепка является его схождение «на нет». После чего формируется маммарокоронарный анастомоз с ПМЖА по типу небольшой шунт-пластики.

Данная техника выполнения ЭАЭ была основным методом реконструкции коронарного русла при его диффузном поражении в первые годы нашего исследования. По мере накопления опыта и постоянного анализа результатов были сделаны выводы, что данный способ имеет ряд существенных недостатков.

Во-первых, нет полной уверенности в том, что атероматозный слепок полностью сходит «на нет» в дистальной трети ПМЖА. Если этого действительно не происходит, то в артерии остаётся оборванная интима, которая может создавать эффект клапана и после восстановления кровотока, окончания искусственного кровообращения и введения протамина сульфата приводить к тромбозу шунта и всего дистального русла. Именно это и является основной причиной развития фатального периоперационного инфаркта миокарда, что и подтверждено аутопсиями всех умерших пациентов.

Во-вторых, далеко не всегда удаётся полностью выполнить эндартерэктомию через артериотомный разрез в 1,5–2 см. Слепок может рваться, что заставляет либо продлевать артериотомию до места обрыва, либо выполнять дополнительный разрез в дистальном отделе с целью «до удаления» оборванного участка бляшки. Это в свою очередь значительно увеличивает сложность процедуры и, безусловно, повышает хирургический риск дальнейшего коронарного шунтирования.

В-третьих, при выполнении «закрытой» эндартерэктомии атероматозный слепок из проксимального отдела ПМЖА подтягивают на сколько это возможно и отсекают ножницами. Удалять бляшку полностью нет необходимости, потому что обязательно должен остаться проксимальный стеноз во избежание конкурентного кровотока между шунтом и нативным руслом. Однако в результате подобных тракций возрастает риск смещения

слепка в проксимальном отделе ПМЖА вместе с первой септальной ветвью и, как следствие, нарушением кровотока по ней. Это способствует развитию периоперационного инфаркта миокарда в послеоперационном периоде, снижению базальной сократимости миокарда левого желудочка с желудочковыми нарушениями ритма и нарушениями проводимости по типу блокады левой ножки пучка Гиса.

Учитывая все эти вышеперечисленные нежелательные моменты «закрытой» ЭАЭ и полученные в первые годы непосредственные результаты подобных операций, постепенно произошла смена хирургической техники удаления атероматозных слепков. И с середины 6 года нашего исследования все эндартерэктомии из ПМЖА выполняются по так называемой модифицированной «открытой» методике. Принципиальные отличия от «закрытой» ЭАЭ представлены на рисунке 39 и заключаются в следующем:

1. Артериотомию ПМЖА продлевают в обоих направлениях на всём протяжении диффузно изменённого отдела артерии (часть рисунка *а*) вплоть до участка, пригодного для формирования анастомоза (стенка прокалывается иглой и не крошится);
2. В дистальном отделе артерия обязательно должна быть проходима для булжа диаметром не менее 1 мм;
3. Тракции из проксимального и дистального отделов артерии исключаются полностью (часть рисунка *б*);
4. Атероматозный слепок отслаивают под прямым визуальным контролем с условием полного освобождения устьев септальных и диагональных ветвей (часть рисунка *в*);
5. Не выполняя никаких тракций, слепок ножницам отсекают под углом 45° (часть рисунка *в*) с обязательным сохранением всех слоёв стенки артерии как в проксимальном, так и дистальном отделах (часть рисунка *г*).

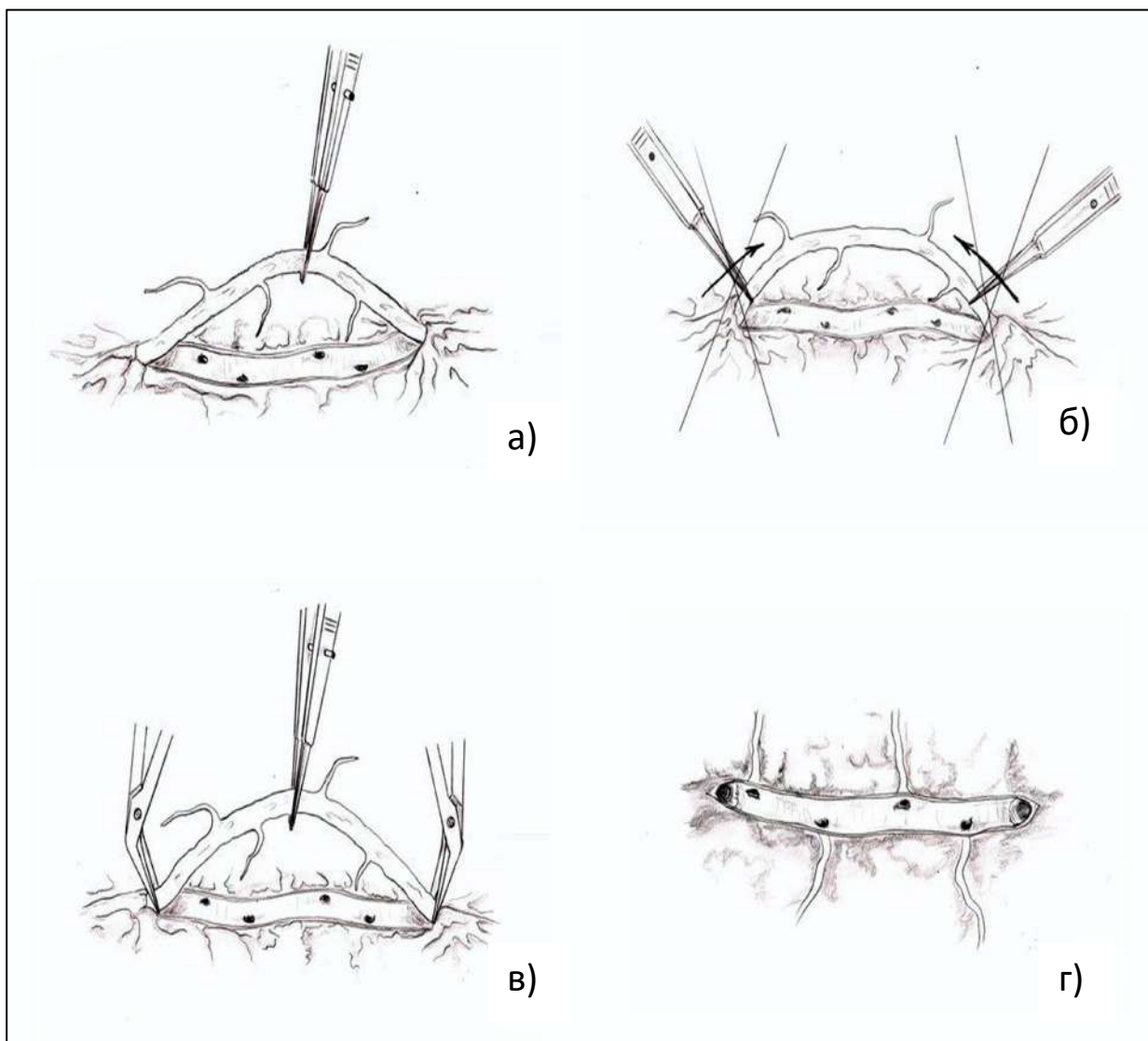


Рисунок 39. Схема выполнения модифицированной «открытой» эндартерэктомии из передней межжелудочковой артерии
 а - отслаивание слепка; б - исключение тракций из проксимального и дистального отделов артерии; в - отсекание слепка под углом 45° ; г - вид после удаления слепка.

На рисунке 40 представлена интраоперационная фотография передней межжелудочковой артерии после выполненной модифицированной «открытой» ЭАЭ. Хорошо видны освобождённые от атеросклеротических бляшек устья септальных и диагональных ветвей (отмечены стрелками

голубого цвета), а также сохранены все слои сосудистой стенки как в проксимальном, так и дистальном отделах зоны эндартерэктомии.

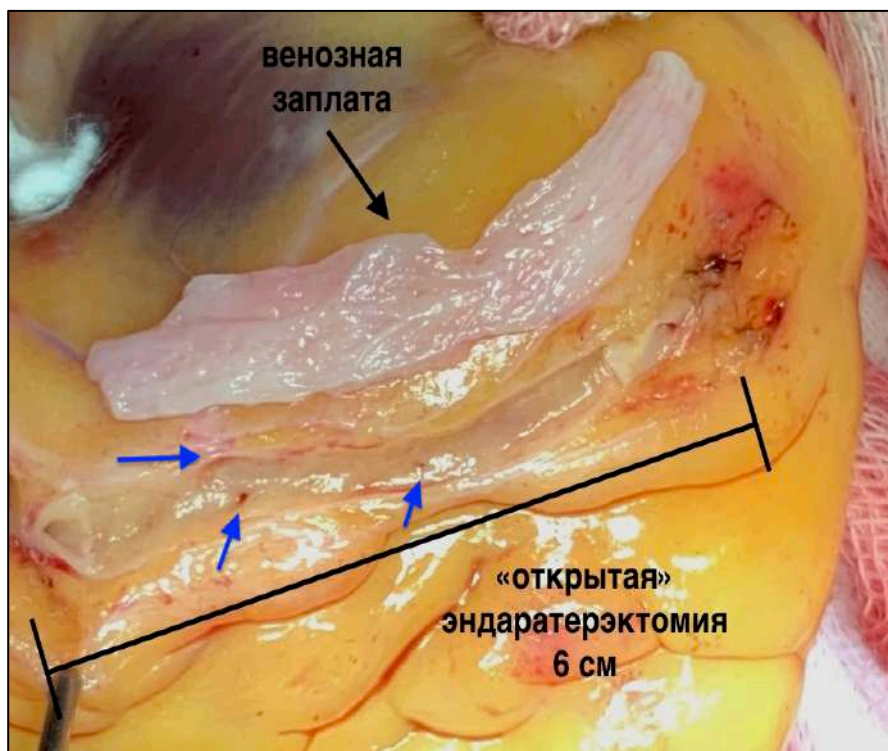


Рисунок 40. Интраоперационный вид передней межжелудочковой артерии после выполнения из неё модифицированной «открытой» эндартерэктомии

Дальнейшее восстановление целостности артерии определяется объёмом выполненной реконструкции, длиной ЛВГА и также уже подробно описано выше. При достаточной длине левой внутренней грудной артерии для прямого анастомоза непосредственно после удаления слепка выполняют протяжённый маммарокоронарный анастомоз по типу «шунт-пластики».

В случае, когда её длины не хватает, в зону протяжённой артериотомии сначала вшивается заплата из аутовены и затем уже в неё имплантируют левую внутреннюю грудную артерию – техника «заплата + ЛВГА». На рисунке 41 представлена схема этого типа реконструкции и интраоперационный пример её выполнения.

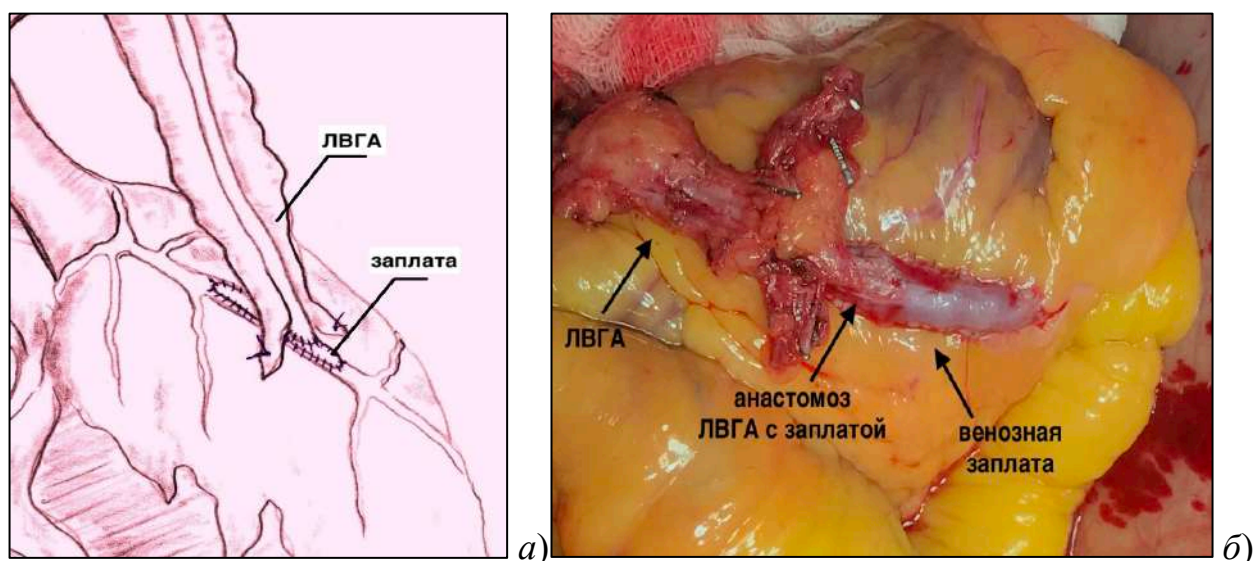


Рисунок 41. Реконструкции передней межжелудочковой артерии по типу «заплата + ЛВГА» после «открытой» эндартерэктомии
а - схема реконструкции; *б* - интраоперационный пример.

Примечание: ЛВГА – левая внутренняя грудная артерия.

Анализ показал, что при схожем индексе реваскуляризации все временные переменные (время пережатия аорты и время продолжительности ИК) оказались достоверно выше в группе «открытой» ЭАЭ. Полученные результаты сохраняют свою достоверную значимость и после псевдорандомизации (таблица 22).

Таблица 22 – Операционные показатели и спектр сопутствующих сочетанных процедур

Показатель		Группа «закрытой» ЭАЭ n=103	Группа «открытой» ЭАЭ n=204	<i>p</i>
	Время ИК, мин	94 [58; 126]	126 [96; 158]	<0,001
	Время ИМ, мин	66 [44; 98]	108 [74; 124]	<0,001

Таблица 22 (продолжение)

Показатель		Группа «закрытой» ЭАЭ n=103	Группа «открытой» ЭАЭ n=204	<i>p</i>
До PSM	Средняя длина удалённого слепка, см	8 [6; 11]	5 [4; 8]	0,213
	Индекс реваскуляризации, $M \pm SD$	3,1 ± 0,5	2,8 ± 0,3	0,362
	Протезирование АК, абс. (%)	6 (5,8)	8 (3,95)	0,213
	Операция Бенгалла, абс. (%)	1 (0,9)	1 (0,5)	0,724
	Резекция аневризмы ЛЖ, абс. (%)	3 (2,9)	5 (2,4)	0,537
	Резекция лёгкого, абс. (%)	3 (2,9)	9 (4,4)	0,211
Показатель		Группа «закрытой» ЭАЭ n=100	Группа «открытой» ЭАЭ n=100	<i>p</i>
После PSM	Время ИК, мин	94 [58; 126]	119 [92; 148]	<0,001
	Время ИМ, мин	62 [44; 96]	111 [78; 124]	<0,001
	Средняя длина удалённого слепка, см	8 [6; 11]	6 [5; 8]	0,623
	Индекс реваскуляризации, $M \pm SD$	3,1 ± 0,5	2,7 ± 0,2	0,551
	Протезирование АК, абс. %	6 (6)	5 (5)	0,832
	Операция Бенгалла, абс. (%)	1 (1)	1 (1)	1
	Резекция аневризмы ЛЖ, абс. (%)	3 (3)	4 (4)	0,745
	Резекция лёгкого, абс. (%)	3 (3)	3 (3)	1

Примечание: PSM (Propensity Score Matching) - псевдорандомизация

Действительно, это более трудоёмкие реконструктивные процедуры чем удаление атероматозных слепков через небольшую артериотомию. У ряда

пациентов, например, при выполнении многоуровневой реконструкции коронарного русла время ишемии миокарда было более 120 минут, и соответственно, время ИК приближалось к 3 часам. Поэтому полученные данные полностью соответствуют характеру выполненных оперативных вмешательств.

Госпитальная летальность отмечалась в обеих группах пациентов, тем не менее она оказалась достоверно выше в группе «закрытой» ЭАЭ - 5 (4,8%) vs. 3 (1,5%), $p=0,0012$. Ведущей причиной более высокой смертности стало развитие периперационного ИМ на фоне тромбоза шунта к фокусной, т. е. реконструируемой артерии (4 в группе «закрытой» ЭАЭ vs. 1 в группе «открытой» ЭАЭ). Среди других причин смерти у одного пациента в группе «закрытой» ЭАЭ развилось ОНМК, а в группе «открытой» ЭАЭ в 2-х случаях был сепсис с синдромом тяжёлой полиорганной недостаточности. Уровень летальности и кардиальные осложнения до и после псевдорандомизации представлены в таблице 23.

Проведённый анализ показывает, что в группе «закрытой» ЭАЭ отмечалась более высокая не только госпитальная летальность, но и достоверно чаще развивались периперационный инфаркт миокарда, миокардиальная недостаточность, была большая потребность в инотропной поддержке, а также значительно чаще применялась внутриаортальная баллонная контрпульсация. После псевдорандомизации достигнутая статистическая разность по всем кардиальным осложнениям сохраняется, а по уровню госпитальной летальности и потребности в кардиотонической поддержке становится ещё более значимой. Эти данные полностью коррелирует с полученной достоверной разницей по уровню кардиоспецифических ферментов после операции. Их повышение отмечалось у пациентов обеих групп, однако показатели МВ-КФК и тропонина I были значимо выше в группе «закрытой» ЭАЭ.

Таблица 23 – Госпитальные результаты до и после псевдорандомизации

Показатель		Группа «закрытой» ЭАЭ n=103	Группа «открытой» ЭАЭ n=204	<i>p</i>
До PSM	Госпитальная летальность, абс. (%)	5 (4,8)	3 (1,5)	0,0012
	Периоперационный инфаркт миокарда, абс. (%)	12 (11,6)	5 (2,5)	<0,001
	Средний уровень тропонина I, нг/мл	23 [9; 40]	9 [4; 15]	<0,001
	Средний уровень МВ-КФК, ед/л	92 [66; 146]	36 [27; 62]	<0,001
	ФВ ЛЖ, %	52 [46; 60]	55 [50; 63]	0,432
	Миокардиальная недостаточность, абс. (%)	31 (30,1)	17 (8,3)	<0,001
	Потребность в инотропной поддержке абс. (%)	36 (34,9)	27 (13,2)	0,012
	ВАБК, абс. (%)	14 (13,6)	4 (1,9)	<0,001
	Длительность ИВЛ, ч	27 [9; 59]	7 [4; 19]	<0,001
	Время в отделении реанимации, ч	86 [38; 161]	43 [30; 68]	<0,001
Показатель		Группа «закрытой» ЭАЭ n=100	Группа «открытой» ЭАЭ n=100	<i>p</i>
После PSM	Госпитальная летальность, абс. (%)	5 (5)	2 (2)	<0,001
	Периоперационный инфаркт миокарда, абс. (%)	12 (12)	3 (3)	<0,001
	Средний уровень тропонина I, нг/мл	23 [9; 40]	9 [4; 15]	<0,001
	Средний уровень МВ-КФК, ед/л	92 [66; 146]	31 [27; 47]	<0,001
	ФВ ЛЖ, %	52 [46; 60]	57 [52; 62]	0,526
	Миокардиальная недостаточность, абс. (%)	31 (30)	11 (11)	<0,001
	Потребность в инотропной поддержке абс. (%)	35 (35)	13 (13)	<0,001
	ВАБК, абс. (%)	14 (14)	2 (2)	<0,001
	Длительность ИВЛ, ч	27 [9; 59]	6 [4; 19]	<0,001
	Время в отделении реанимации, ч	86 [38; 161]	39 [30; 68]	<0,001

Примечание: PSM (Propensity Score Matching) - псевдорандомизация

Изучение проходимости шунтов в госпитальный период не входило в задачи исследования. Поэтому коронарошунтография в раннем послеоперационном периоде выполнялась только при развитии ПИМ с характерными изменениями на ЭКГ, сопутствующим синдромом малого выброса на фоне высоких доз кардиотонической препаратов. Результаты экстренной КШГ представлены в таблице 24

Таблица 24 – Результаты экстренной коронарошунтографии в госпитальный период

Показатель		Группа «закрытой» ЭАЭ n=103	Группа «открытой» ЭАЭ n=204	<i>p</i>
До PSM	Коронарошунтография, абс. (%)	12 (11,6)	5 (2,5)	<0,001
	ЛВГА: всего / окклюзия, абс. (%)	12 / 4 (33,3)	4 / 1 (20)	0,031
	Венозные шунты: всего / окклюзия, абс. (%)	26 / 3 (11,5)	9 / 2 (18,2)	0,412
	Экстренное ЧКВ, абс. (%)	2 (16,6)	1 (20)	>0,99
Показатель		Группа «закрытой» ЭАЭ n=100	Группа «открытой» ЭАЭ n=100	<i>p</i>
После PSM	Коронарошунтография, абс. (%)	12 (12)	2 (2)	<0,001
	ЛВГА: всего / окклюзия, абс. (%)	12 / 4 (33,3)	2 / 0	<0,001
	Венозные шунты: всего / окклюзия, абс. (%)	25 / 3 (12)	6 / 1 (16,6)	0,623
	Экстренное ЧКВ, абс. (%)	1 (8,3)	0	>0,99

Примечание: PSM (Propensity Score Matching) - псевдорандомизация

Тем не менее, частота выполненных экстренных КШГ оказалась более чем в 2 раза выше в группе «закрытой» ЭАЭ - 12 (11,6%) vs. 5 (2,5%) во второй группе, $p < 0,001$. При этом ангиографический контроль также показал достоверно лучшую проходимость ЛВГА к реконструируемой артерии в группе именно «открытой» ЭАЭ. Выполненная псевдорандомизация эту достоверную разницу показывает ещё более значимой. В то же время статистической разницы по проходимости венозных шунтов между группами получено не было. По результатам выполненных шунтографий было проведено 3 экстренных ЧКВ на артериях, из которых ЭАЭ не выполнялась.

В остальном течении послеоперационного периода между группами достоверной разности не имело. В равной степени у пациентов обеих групп как исходно, так и после псевдорандомизации отмечались фибрилляция предсердий, ОНМК, постгипоксическая энцефалопатия, геморрагические и раневые осложнения. Не было получено достоверных различий между группами и по длительности пребывания пациентов в стационаре (таблица 25). На момент выписки из стационара пациенты обеих групп стенокардии не отмечали.

Таблица 25 – Характеристика послеоперационного периода

Показатель		Группа «закрытой» ЭАЭ n=103	Группа «открытой» ЭАЭ n=204	<i>p</i>
До PSM	Фибрилляция предсердий, абс. (%)	9 (8,7)	16 (7,8)	0,324
	Кровотечение, абс. (%)	1 (0,9)	1 (0,5)	0,752
	ОНМК, абс. (%)	1 (0,9)	1 (0,5)	0,552
	Постгипоксическая энцефалопатия, абс. (%)	7 (6,7)	11 (5,4)	0,432
	Дыхательная недостаточность, абс. (%)	3 (2,9)	5 (2,4)	0,643

Таблица 25 (продолжение)

Показатель		Группа «закрытой» ЭАЭ n=103	Группа «открытой» ЭАЭ n=204	<i>p</i>
	Раневая инфекция, абс. (%)	1 (0,9)	2 (0,9)	0,712
	Срок госпитализации, сут	13 [9; 21]	9 [7; 17]	0,182
Показатель		Группа «закрытой» ЭАЭ n=100	Группа «открытой» ЭАЭ n=100	<i>p</i>
После PSM	Фибрилляция предсердий, абс. (%)	9 (9)	7 (7)	0,541
	Кровотечение, абс. (%)	1 (1)	0	>0,99
	ОНМК, абс. (%)	1 (1)	1 (1)	1
	Постгипоксическая энцефалопатия, абс. (%)	6 (6)	7 (7)	0,873
	Дыхательная недостаточность, абс. (%)	3 (3)	2 (2)	0,842
	Раневая инфекция, абс. (%)	1 (1)	1 (1)	1
	Срок госпитализации, сут	12 [9; 20]	8 [7; 16]	0,424

Примечание: PSM (Propensity Score Matching) - псевдорандомизация

Таким образом, обе методики ЭАЭ позволяют в равной степени достигнуть полной реваскуляризации миокарда с хорошим клиническим эффектом выполненных операций. Тем не менее, коронарное шунтирование в сочетании с представленной модификацией «открытой» ЭАЭ обеспечивает достоверно более низкую госпитальную летальность и частоту развития периоперационного инфаркта миокарда по сравнению с «закрытой» техникой эндартерэктомии. Это ещё полностью коррелирует с результатами выполненного многофакторного регрессионного анализа (таблица 18), который как раз и определил именно метод выполнения ЭАЭ как один из значимых независимых факторов неблагоприятного результата. Соблюдение

всех принципов её выполнения представленной технологии удаления атероматозных слепков в итоге позволило не только достигнуть достоверно лучших результатов, но и значительно увеличить объем выполняемых подобных операций. Именно более низкая летальность и частота ПИМ объясняет большее количество наблюдений в группе именно «открытой» ЭАЭ. В 2020 году на представленную выше технологию выполнения «открытой» эндартерэктомии был получен патент РФ №2717372 (рисунок 42).

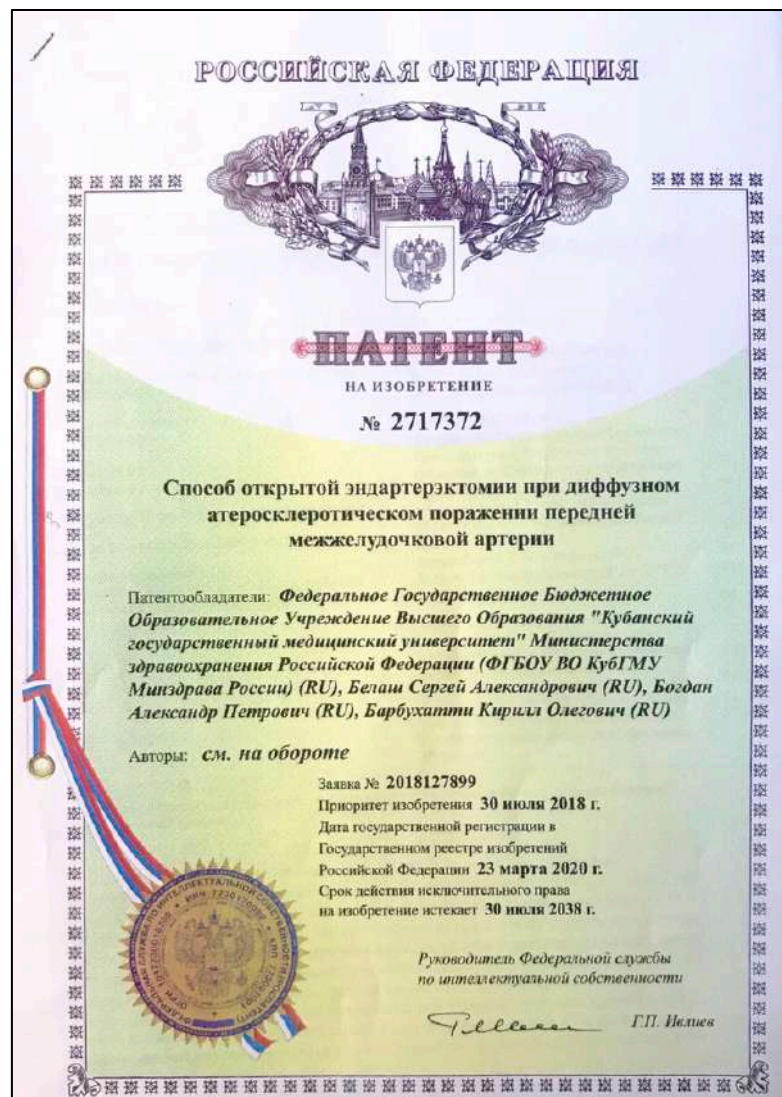

Рисунок 42. Патент Российской Федерации на способ открытой эндартерэктомии при диффузном атеросклеротическом поражении передней межжелудочковой артерии

4.3 Симультанные операции при раке лёгкого и диффузном коронарном атеросклерозе

По мере постоянного увеличения пожилого населения растёт число пациентов с раком лёгких и сопутствующими заболеваниями сердца, требующими хирургического вмешательства. Согласно базе данных североамериканского общества торакальных хирургов, у 20,9% пациентов с онкологическим процессом в лёгких есть ишемическая болезнь сердца. При этом, по данным Pavia R.L. у 10% больных с раком лёгкого наличие сопутствующей ИБС не позволяет выполнить радикальное вмешательство [214]. Это пациенты с наиболее тяжёлым морфологическим субстратом ИБС – диффузным коронарным атеросклерозом. Как уже отмечено выше, в этих условиях стандартная техника коронарного шунтирования не исполнима из-за выраженного атероматоза и кальциноза стенки артерии. Поэтому без каких-либо дополнительных реконструктивных процедур на коронарных артериях достигнуть полной реваскуляризации миокарда не представляется возможным. В связи с этим подобным пациентам либо попросту отказывают в хирургическом лечении и ИБС, и, соответственно, патологии лёгких, либо они подвергаются этапному лечению, когда сначала выполняется коронарное шунтирование, а уже через 2–3 месяца торакальный этап. Однако выполнение этапных, а тем более симультанных операций, по крайней мере в нашей стране, возможно лишь в клиниках, где одновременно представлены и торакальная хирургия, и кардиохирургическая служба. К сожалению, таких центров единицы. Всё это в итоге в значительной степени ограничивает увеличение количества подобных вмешательств. Тем не менее, такие пациенты есть и в связи наблюдаемым в последнее время неуклонным ростом продолжительности жизни населения их количество будет только возрастать. Поэтому оценка возможности выполнения одномоментных операций при раке лёгкого и реконструктивных вмешательств на коронарных артериях в

условиях их диффузного поражения была одной из задач данной диссертационной работы.

За период с 2003 по декабрь 2017 года в НИИ-ККБ№1 им. проф. С.В. Очаповского было выполнено 189 одномоментных симультанных операций при сочетанном поражении коронарных артерий и раке лёгкого. Из них у 37 пациентов (19,5%) торакальный хирургический этап сопровождался коронарным шунтированием в сочетании с различными вариантами реконструктивных процедур на коронарных артериях в связи с их диффузным атеросклеротическим поражением. Для оценки эффективности и целесообразности выполнения подобных вмешательств была сформирована контрольная группа из 42 пациентов с диффузным поражением коронарного русла и поражением лёгких, которых прооперировали в два этапа.

Пациенты обеих групп были сопоставимы по исходным основным клиническим показателям. В обеих группах преимущественно были мужчины. Средний возраст - 61 [58; 71] vs. 64 [59; 68] лет, $p=0,431$. Обращает на себя внимание тот факт, что более 90% этих больных были курильщиками и на момент операции продолжали курить. При этом 2/3 из них имели тяжёлую форму хронической бронхообструктивной болезни лёгких. Общая клиническая характеристика пациентов и спектр сопутствующей патологии представлены в таблице 26.

Таблица 26 – Предоперационная характеристика пациентов

Показатель	Группа симультанных операций n=37	Группа этапного лечения n=42	<i>p</i>
Мужчины, <i>абс. (%)</i>	32 (86,4)	36 (85,7)	0,318
Возраст, <i>лет</i>	61 [58; 71]	64 [59; 68]	0,431
Фракция выброса ЛЖ, %	48 [45; 56]	50 [46; 55]	0,422

Таблица 26 (продолжение)

Показатель	Группа симультантных операций n=37	Группа этапного лечения n=42	p
Инфаркт миокарда в анамнезе, абс. (%)	8 (21,6)	10 (23,8)	0,532
ЧКВ в анамнезе, абс. (%)	5 (13,5)	7 (16,6)	0,342
Сахарный диабет, абс. (%)	14 (37,8)	12 (28,5)	0,212
Курение, абс. (%)	35 (94,6)	40 (95,2)	0,632
ХОБЛ, абс. (%)	29 (78,4)	34 (80,9)	0,543
Гипертоническая болезнь, абс. (%)	33 (89,1)	38(90,4)	0,545
Мультифокальный атеросклероз, абс. (%)	9 (24,3)	10 (23,8)	0,412

В большинстве случаев, у 67,5% пациентов (n=25), необходимость в симультанном вмешательстве в связи с наличием коронарной патологии было выявлена торакальной службой нашей клиники во время предоперационного обследования по поводу образования в лёгких. У остальных 12 больных образование в лёгком обнаружено как случайная находка на компьютерной томографии при подготовке к плановой реваскуляризации миокарда в кардиологическом отделении. В группе этапного лечения также практически в 84% (n=35) случаев ограничения коронарного резерва были выявлены при подготовке пациента к плановой резекции лёгкого.

Показаниями к торакальному этапу в обеих группах являлось наличие опухоли лёгкого без признаков нерезектабельности и отсутствие отдалённых метастазов. В обе группы вошли только пациенты с 1 и 2 стадией онкологического заболевания. При этом в группу симультантных операций были отобраны больные только с периферическим раком правого лёгкого, в то

время как во вторую группу вошли пациенты с периферическим раком обеих локализаций. Исключение из группы симультанных вмешательств больных с образованиями левого лёгкого обусловлено тем, что после шунтирования выполнение торакального этапа значительной степени ограничено длиной ЛВГА и размерами сердца. При необходимости смещения сердца вправо возникает риск её значительного натяжения вплоть до нарушения целостности маммаро-коронарного анастомоза. В связи с этим больные с поражением левого лёгкого и были отнесены к группе этапного хирургического лечения. В обеих группах пациенты преимущественно относились Т2N0 группе по классификации TNM (таблицы 27 и 28).

Таблица 27 – Распределение пациентов по классификации TNM в группе симультанных операций

Показатель	N0	N1	N2	N3	Итого
T1, абс.	5	4	0	0	9 (24,3%)
T2, абс.	13	8	3	0	24 (64,8%)
T3, абс.	1	1	2	0	4 (10,8%)
T4, абс.	0	0	0	0	0

Таблица 28 – Распределение пациентов по классификации TNM в группе этапного лечения

Показатель	N0	N1	N2	N3	Итого
T1, абс.	7	3	0	0	10 (23,8%)
T2, абс.	21	6	2	0	29 (69,1%)
T3, абс.		2	1	0	3 (7,1%)
T4, абс.	0	0	0	0	0

Морфологическая верификация опухоли до операции была установлена только у 7 пациентов (18,9%) из группы симультанных вмешательств и у 23 из второй (54,7%), $p=0,0031$. У остальных больных окончательный диагноз был

сформирован цитологически после резекции. В итоге плоскоклеточный рак был выявлен в 59,4% (n=22) случаев, железистый в 40,5% (n=15), таблица 29.

Таблица 29 – Морфологическая характеристика образований лёгких

Показатель	Группа симультианных операций n=37	Группа этапного лечения n=42	<i>p</i>
Плоскоклеточный рак, <i>абс. (%)</i>	22 (59,4)	27 (64,3)	0,302
Железистый рак, <i>абс. (%)</i>	15 (40,5)	15 (35,7)	0,621

Необходимость в коронарном шунтировании определялась клиническими проявлениями ИБС, подтверждёнными нагрузочными функциональными пробами и результатами коронароангиографии. В большинстве случаев у пациентов имелся высокий функциональный класс стенокардии на фоне многососудистого поражения коронарного русла – более 60% в обеих группах (таблица 30). Обращает на себя внимание, что у более чем 50% из группы этапного лечения вмешательств было выявлено гемодинамически значимое поражение ствола левой коронарной артерии. Это достоверно больше по сравнению с пациентами из первой группы, свидетельствует о тяжести течения ИБС и требует более раннего выполнения оперативного лечения. Учитывая это, у таких пациентов отказывались от одномоментного торакального этапа лечения, и они переходили в группу этапной хирургии. Подавляющее большинство пациентов на фоне наличия тяжёлой стенокардии имело крайне низкое качество жизни – более 85% из группы симультианных вмешательств и 80% из второй относились к III–IV функциональному классу по NYHA. Именно клиническая картина заболевания на фоне полной бесперспективности медикаментозной терапии явилась ключевым фактором в принятии решения о выполнении реваскуляризации миокарда как единственно возможного метода лечения.

Таблица 30 – Клиническая и морфологическая характеристика ИБС

Показатель	Группа симультианных операций n=37	Группа этапного лечения n=42	<i>p</i>
Функциональный класс по NYHA, <i>абс. %</i>			
I	-	-	
II	4 (11)	8 (19,1)	
III	21 (56,6)	26 (61,9)	0,631
IV	12 (32,4)	8 (19,1)	
Стенокардия напряжения III–IV ф.кл., <i>абс. %</i>	24 (64,8)	29 (69,1)	0,443
<u>Данные коронароангиографии:</u> <i>абс. %</i>			
- однососудистое поражение	3 (8,1%)	5 (11,9)	
- двухсосудистое поражение	13 (35,2)	18 (42,8)	0,342
- трёхсосудистое поражение	21 (56,7)	19 (45,2)	0,412
Стеноз ствола ЛКА $\geq 70\%$, <i>абс. %</i>	14 (37,8)	23 (54,7)	0,021
SyntaxScore	34 [31; 40]	31 [28; 36]	0,432

У пациентов обеих групп реконструкция коронарного русла выполнялась только в бассейне передней межжелудочковой артерии. Критерии операбельности были те же, что приведены выше – наличие клиники тяжёлой стенокардии, удовлетворительная локальная сократимость миокарда в зоне диффузного поражения с хорошо развитыми диагональными и септальной ветвями, а также диаметр артерии не менее 1,5 мм.

В группе симультианных вмешательств во всех случаях первым этапом выполнялась реваскуляризация миокарда с реконструкцией коронарного

русла, после чего на фоне параллельного искусственного кровообращения проводился торакальный этап операции. Решение о необходимости реконструкции ПМЖА практически всегда принималось до операции. При этом в последние 5 лет уже становилось понятным, к какому из методов - эндартерэктомии или же сложной многоуровневой реконструкции без удаления атероматозных бляшек необходимо будет прибегнуть. В основе этого лежит разработанная классификация диффузного коронарного атеросклероза, которая подробно описана в предыдущей главе диссертационной работы. Подобный подход позволил практически в 100% случаев прогнозировать вариант реконструктивного вмешательства до операции. Так, при дистальном сегментарном поражении в бассейне ПМЖА мы выполняли протяжённую шунт-пластику диффузно изменённой зоны левой внутренней грудной артерией (рисунок 17). Если же длины ЛВГА не хватало для выполнения прямого продлённого анастомоза, то использовалась техника «заплата + ЛВГА» (рисунок 19). При тандемных стенозах ПМЖА мы выполняли многоуровневую реконструкцию с раскрытием всех стенозов вплоть до верхушки сердца (рисунок 20).

В случаях тотального типа диффузного атеросклеротического поражения ПМЖА на протяжении среднего и дистального отделов подобная техника реконструкции не исполнима. В этом случае единственным вариантом адекватной реваскуляризации является процедура ЭАЭ. Постепенно по мере накопления опыта и оценки отделённых результатов мы перешли с «закрытой» техники эндартерэктомии на «открытую» методику с последующим восстановлением целостности артерии заплатой из аутовены и имплантацией в неё ЛВГА. Средняя длина удалённого слепка составила $6,2 \pm 2,1$ см. Индекс реваскуляризации 3 [2; 4]. Весь спектр выполненных реконструктивных процедур на ПМЖА представлен в таблице 31.

Таблица 31 – Варианты реконструктивных процедуры на передней межжелудочковой артерии в группе симультанных вмешательств

Тип диффузного поражения	Варианты реконструкции	Абс (%)	Длина реконструкции (см)
Дистальное сегментарное поражение (n = 25)	шунт-пластика	14 (56)	3,8 ± 1,3
	«заплата + ЛВГА»	7 (28)	3,4 ± 0,9
	многоуровневая реконструкция	4 (16)	
Тотальное дистальное диффузное поражение (n = 12)	«закрытая» ЭАЭ	3 (25)	5,6 ± 1,4
	«открытая» ЭАЭ	9 (75)	6,4 ± 2,1
	+ шунт-пластика	5 (41,6)	
	+ «заплата + ЛВГА»	4 (33,4)	

После завершения реваскуляризации миокарда на параллельном искусственном кровообращении выполнялась резекция лёгкого. Торакальный этап операции начинался с систематической лимфодиссекцией с обязательным удалением всех медиастинальных и внутрилёгочных лимфоузлов, которые смещали вместе с клетчаткой к удаляемой части лёгкого. Во всех 37 случаях была выполнена только лобэктомия правого лёгкого. Преимущественно резецировалась верхняя доля – 83,7% (n=31). В 3 случаях лобэктомия сочеталась с циркулярной резекцией бронха.

В группе этапного лечения так же, как и в первой группе чаще всего выполнялась протяжённая шунт-пластика передней межжелудочковой артерии. ЭАЭ в случае тотального дистального поражения выполнялась преимущественно по «открытой» методике (таблица 32). Средняя длина удалённого слепка составила 5,8±2,2 см. Индекс реваскуляризации так же составил 3 [2; 4].

Таблица 32 – Варианты реконструктивных процедуры на передней межжелудочковой артерии в группе этапного лечения

Тип диффузного поражения	Варианты реконструкции	Абс (%)	Длина реконструкции (см)
Дистальное сегментарное поражение (n = 33)	шунт-пластика	21 (63,6)	3,2 ± 1,2
	«заплата + ЛВГА»	12 (36,4)	4,5 ± 0,5
Тотальное дистальное диффузное поражение (n = 9)	«закрытая» ЭАЭ	2 (22,2)	
	«открытая» ЭАЭ	7 (77,8)	
	+ шунт-пластика	4	4,2 ± 1,5
	+ «заплата + ЛВГА»	3	6,5 ± 1,4

Все операции выполнялись в условиях ИК и фармакоолодовой кардиopleгии раствором «Custodiol» на нормотермии и без наружного охлаждения сердца. Левая внутренняя грудная артерия использовалась в обеих группах в 100% случаев. Средняя длительность искусственного кровообращения в группе симультанных вмешательств составила 162 [141; 188] минуты, а время ишемии миокарда 73 [62; 94] минуты, что достоверно больше по сравнению с группой этапного лечения – 91 [73; 112] и 57 [48; 62], $p=0,0012$ и $p=0,0023$ соответственно.

В группе этапного лечения, как и в первой группе во всех 42 случаев выполнялась лобэктомия. У 29 больных резецировалась верхняя доля справа, у 13 больных слева – в 8 случаях верхняя и в 5 нижняя. Лимфодиссекция осуществлялась во всех 42 случаях.

Для профилактики тромбоза шунтов пациентам на следующие сутки после операции назначался клопидогрел в дозе 75 мг в сочетании с постоянным приёмом ацетилсалициловой кислоты. При этом в группе

симультанных вмешательств приём клопидогрела рекомендовался на срок до 12 месяцев. В группе же этапного лечения он назначался лишь на срок 4–6 недель вплоть до повторной госпитализации. В стационаре его отменяли не менее чем 5 суток до выполнения торакального этапа с целью минимизации геморрагических осложнений. После активизации пациента и удаления плевральных дренажей он вновь назначался на срок до одного года.

Госпитальной летальности не было среди пациентов обеих групп. Также между группами не было получено достоверной статистической разности и по частоте развития периоперационного инфаркта миокарда – 5,4% (n=2) в группе симультанных вмешательств vs. 2,3% (n=1) в группе этапного лечения пациентов, $p=0,201$. Все пациенты с периоперационным ИМ из обеих групп были после выполнения резекции лёгкого и коронарного шунтирования в сочетании только с эндартерэктомией из ПМЖА, которая и явилась причиной его развития. В раннем послеоперационном периоде у них отмечалась миокардиальная недостаточность с нарастанием доз кардиотонических препаратов, сопровождающаяся преходящей блокадой левой ножки пучка Гиса на ЭКГ, которой ранее не было. В связи с этим согласно протоколу, принятому в нашей клинике, всем этим больным была выполнена экстренная коронарошунтография, которая показала, что все наложенные шунты, а также зона эндартерэктомии и реконструкции ПМЖА проходимы. Внутриаортальная баллонная контрпульсация не использовалась ни в одной группе. Тем не менее, уровень тропонина I на утро после операции у всех трёх пациентов составил более 50 нг/мл.

Характеристика раннего послеоперационного периода у пациентов обеих групп представлена в таблице 33.

Таблица 33 – Течение раннего послеоперационного периода

Показатель	Группа симультанных операций n=37	Группа этапного лечения n=42	<i>p</i>
Госпитальная летальность, абс. (%)	0	0	
Периоперационный ИМ, абс. (%)	2 (5,4)	1 (2,3)	0,201
Миокардиальная недостаточность, абс. (%)	6 (16,2)	5 (11,9)	0,342
ВАБК	0	0	
Фракция выброса ЛЖ, %	50 [48; 56]	52 [46; 57]	0,412
Фибрилляция предсердий, абс. (%)	6 (16,2)	9 (21,4)	0,302
Кровотечение, абс. (%)	1 (2,7)	2 (4,7)	0,241
Постгипоксическая энцефалопатия, абс. (%)	4 (10,8)	3 (7,1)	0,341
Время операции, мин.	282 [232; 312]	191 [174; 240]	0,0021
Время ИВЛ, ч	8 [3; 11]	4 [2; 7]	<0,001
Время в отделении реанимации, ч	68 [48; 82]	27 [24; 43]	<0,001
Реинтубация трахеи, абс. (%)	0	0	
Пневмония, абс. (%)	2 (5,4)	3 (7,1)	0,532
Срок госпитализации, сут.	14 [11; 21]	11 [9; 17]	0,212

Экстубации пациентов ни в одной из групп в операционной не было. Продолжительность послеоперационной вентиляции достоверно дольше отмечалась в группе симультанных вмешательств – 8 [3; 11] vs. 4 [2; 5] ч., $p < 0,001$, что объясняется, прежде всего, большей продолжительностью искусственного кровообращения, на фоне которого выполнялся торакальный этап и длительностью операции в целом. После проведения второго,

торакального этапа лечения 12 пациентов были экстубированы в операционной, в то время как длительность ИВЛ после у остальных 30 составила 1 [0,5; 3] ч.

Хотелось бы отметить, что ни в одной группе не было больных, потребовавших реинтубации или продлённой ИВЛ (более 7 суток). В остальном послеоперационный период значительно не отличался от аналогичного периода при стандартном АКШ, «неосложнённого» какими-либо дополнительными процедурами. В равной степени у пациентов обеих групп отмечались фибрилляция предсердий, постгипоксическая энцефалопатия, миокардиальная недостаточность и единичный случай поверхностной раневой инфекции, что является типичным при хирургическом лечении данной патологии.

Также в исследуемых группе не было длительного сброса воздуха по дренажам после резекции лёгкого. Лишь в двух случаях в группе симультанных вмешательств и в одном во второй группе имела место пневмония по результатам МСКТ органов грудной клетки с полным регрессом на фоне антибиотикотерапии. На момент выписки из стационара стенокардии у пациентов обеих групп не было. Средняя длительность пребывания в стационаре составила 14 [11; 21] суток в группе симультанных вмешательств и 11 [9; 17] суток в группе этапного лечения, что не имело достоверной статистической разницы. Длительность госпитализации на втором этапе лечения составила 12 [9; 18] суток. После выписки пациенты обеих групп были направлены в онкоторакальное отделение для прохождения медикаментозной противоопухолевой терапии согласно стадиям заболевания.

Таким образом, накопленный опыт и проведённый анализ результатов показывает, что симультанные операции при раке лёгкого в сочетании реконструктивной хирургией на коронарных артериях при диффузном атеросклерозе воспроизводимы, и позволяют достигнуть хорошего клинического эффекта.

Отсутствие в группе симультанных вмешательств летальности, а также достоверной межгрупповой разницы по частоте развития периоперационного ИМ и количеству послеоперационных осложнений по сравнению с группой этапного лечения свидетельствует об их целесообразности при соблюдении обозначенных критериев отбора больных на одномоментное оперативное лечение.

Предложенная оценка типа диффузного поражения перед операцией ещё раз доказывает свою актуальность и является ключевым фактором выбора метода реконструкции коронарного русла при реваскуляризации миокарда. Применение ИК позволяет из стернотомного доступа успешно выполнить весь необходимый объём запланированного торакального этапа операции. Созданная в клинике система отбора пациентов на симультанные операции, а также обязательная реконструкция всего дистального русла в максимальном объёме лежат в основе успеха лечения этой сложной категории больных.

4.4 Отдалённые результаты реконструктивных процедур в сочетании с эндартерэктомией и без неё при диффузном коронарном атеросклерозе

Диффузный коронарный атеросклероз, бесспорно, является одной из самых сложных и тяжёлых морфологических форм ИБС, не позволяющей без дополнительных реконструктивных процедур добиться полной реваскуляризации миокарда. Однако, несмотря на многолетний опыт их применения, они до сих пор остаются сложными, трудоёмкими с повышенным риском летальности и кардиальных осложнений. Тем не менее, представленные выше собственные госпитальные результаты выполнения подобных вмешательств показывают, что несмотря на достоверно большие риски оперативного лечения, достигнутый в итоге клинический эффект реконструктивных процедур не вызывает сомнения. Поэтому для переоценки подхода к хирургическому лечению пациентов с диффузным коронарным атеросклерозом и окончательного ответа о целесообразности этих вмешательств необходим анализ не только непосредственных, но обязательная оценка отдалённых результатов, в том числе и ангиографических.

Средний срок диспансерного наблюдения среди всех прооперированных пациентов составил 94 [38; 180] месяца без статистически достоверной разницы между группами 96 [36; 180] в группе ЭАЭ vs. 93 [32; 172], $p=0,673$. Вторичными конечными точками стали общая долгосрочная выживаемость пациентов, проходимость шунтов, свобода от «больших» сердечно-сосудистых событий (МАССЕ), свобода от стенокардии, а также потребность в повторной реваскуляризации миокарда.

Анализ отдалённых результатов удалось проследить у 372 пациентов (88,4%) из группы ЭАЭ и 558 (84,5%) из второй группы ($p=0,834$). Из наблюдения выбыло 49 пациентов из первой группы и 102 - из второй

соответственно. Это были жители не нашего региона, на регулярные обследования в поликлинику они не приезжали и связаться с ними по указанным номерам телефонов в истории болезни было невозможно.

Динамическое наблюдение осуществлялось двумя способами – либо путём клинического и инструментального обследования в поликлиническом отделении нашего центра, либо путём анкетирования по телефону или электронной почте (при помощи родственников) с анализом результатов опроса пациента и изучения ксерокопий врачебных заключений и исследований по месту жительства (таблица 34)

Таблица 34 – Варианты изучения результатов в отдалённом периоде

Параметр	Группа ЭАЭ n=421	Группа без ЭАЭ n=660	<i>p</i>
Поликлиника, <i>абс. (%)</i>	281 (75,4)	372 (67,6)	0,741
Анкетирование, <i>абс. (%)</i>	91 (24,5)	181 (32,4)	0,002
Всего, <i>абс. (%)</i>	372 (88,4)	558 (84,5)	0,834

Обследование включало регистрацию ЭКГ, ЭХО-КС, нагрузочные пробы или холтеровское мониторирование ЭКГ при наличии показаний, а также ангиографическое исследование (стандартная КШГ или МСКТ - КШГ).

При анкетировании у пациентов выясняли наличие или отсутствие стенокардии, толерантность к физическим нагрузкам, была ли потребность в ангиографии по месту жительства и повторной реваскуляризации миокарда, а также развитие инсультов, ИМ и застойной сердечной недостаточности после выписки из стационара. В случае же смерти пациента у его родственников узнавали её дату, причину, а также наличие или отсутствие неблагоприятных кардио- и цереброваскулярных событий и качество жизни после операции. Смерти по неизвестным причинам в любом случае считались кардиальными для статистического анализа.

В отдалённом периоде летальность в группе ЭАЭ составила 13,2% (n=49), а в группе реконструктивных процедур без ЭАЭ 10,6% (n=59) без достоверной разности между ними ($p=0,446$). Причины отдалённой летальности представлены в таблице 35.

Таблица 35 – Отдалённая летальность и её причины по группам

Параметр	Группа ЭАЭ n=372	Группа без ЭАЭ n=558	p
всего, абс. (%)	49 (13,2)	59 (10,6)	0,446
ОНМК, абс. (%)	10 (20,4)	9 (15,3)	0,531
Ожоговый сепсис, абс. (%)	0	1 (1,6)	>0,99
Пневмония на фоне ХОБЛ, абс. (%)	4 (8,2)	7 (11,8)	0,473
ПОН на фоне перелома шейки бедра, абс. (%)	0	3 (5,1)	0,512
Инфаркт миокарда, абс. (%)	7 (14,2)	3 (5,1)	0,002
Разрыв аневризмы брюшной аорты, абс. (%)	1 (2,1)	2 (3,4)	0,741
Рак лёгкого, абс. (%)	4 (8,2)	6 (10,2)	0,651
Рак предстательной железы, абс. (%)	1 (2,1)	2 (3,4)	0,741
Рак печени, абс. (%)	1 (1,6)	1 (1,6)	1
ДТП, абс. (%)	0	1 (1,6)	>0,99
ТЭЛА, абс. (%)	1 (2,1)	1 (1,6)	0,812
ПОН на фоне прогрессирование ХАН абс. (%)	11 (22,4)	6 (10,2)	0,013
Перитонит на фоне холецистита, абс. (%)	0	1 (1,6)	>0,99
Декомпенсация ХПН + сепсис, абс. (%)	4 (8,2)	7 (11,8)	0,473

Таблица 35 (продолжение)

Параметр	Группа ЭАЭ n=372	Группа без ЭАЭ n=558	p
Декомпенсация ХСН, абс. (%)	5 (10,2)	7 (11,8)	0,783
Кровотечение на фоне ЯБЖ, абс. (%)	0	1 (1,6)	>0,99

Среди всех причин отдалённой летальности анализ не выявил статистически достоверных межгрупповых различий по большинству результатов. Лишь уровень частоты ИМ и развития синдрома полиорганной недостаточности на фоне декомпенсации хронической артериальной недостаточности артерий нижних конечностей были отмечены достоверно чаще в группе ЭАЭ. Вклад различных причин в общую структуру отдалённой летальности представлен на рисунке 43.

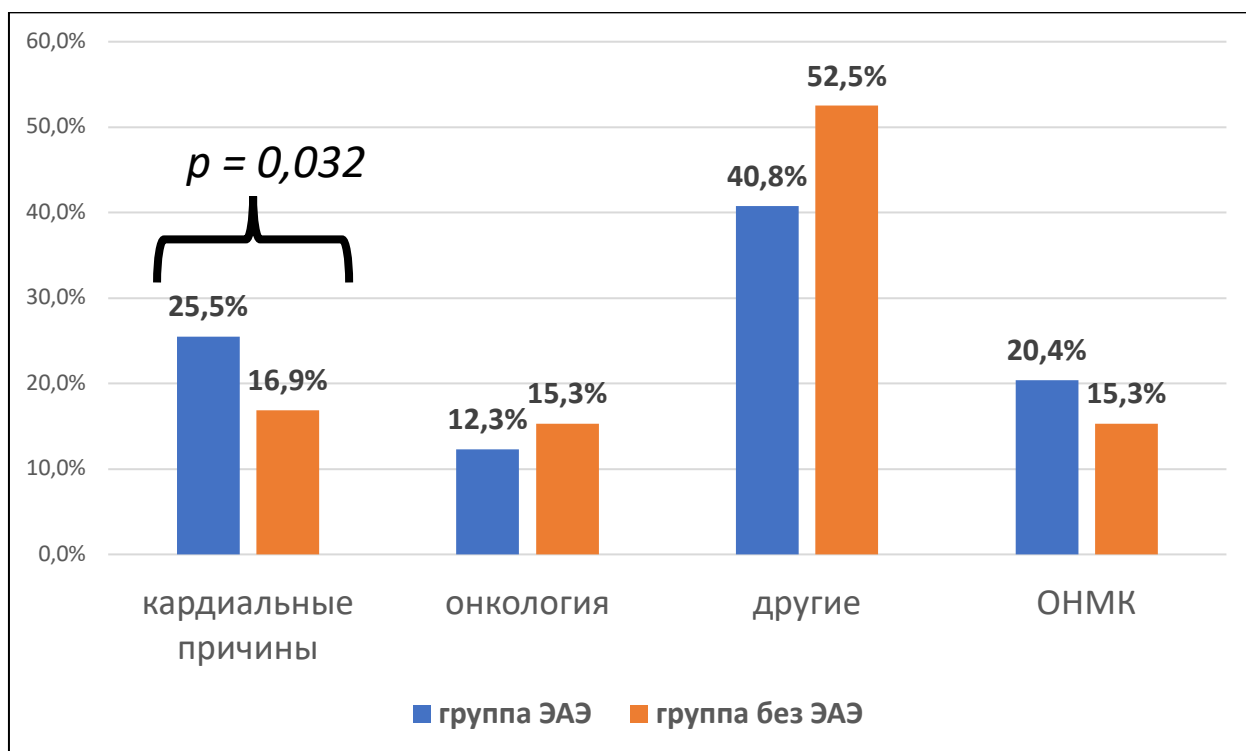


Рисунок 43. Структура отдалённой летальности по группам

Обращает на себя внимание тот факт, что в обеих группах преобладают причины, не связанные с заболеванием сердца – это инсульты, прогрессирование онкологических процессов различной локализации, развитие сепсиса на фоне хронической почечной недостаточности, а также полиорганная недостаточность на фоне терминальной стадии хронической артериальной недостаточности нижних конечностей. Кардиальная же летальность (смерть от инфаркта миокарда и терминальной стадии ХСН) была достоверно выше в группе ЭАЭ – 3,2% (n-12) vs. 1,8% (n-10), $p=0,032$.

Соответственно, и свобода от кардиальной летальности также была выше в группе реконструктивных процедур без ЭАЭ - 97,4% (95% ДИ: 95–99%) против 94,2% (95% ДИ: 90–94%) в первой группе пациентов, $p=0,032$ (рисунок 44).

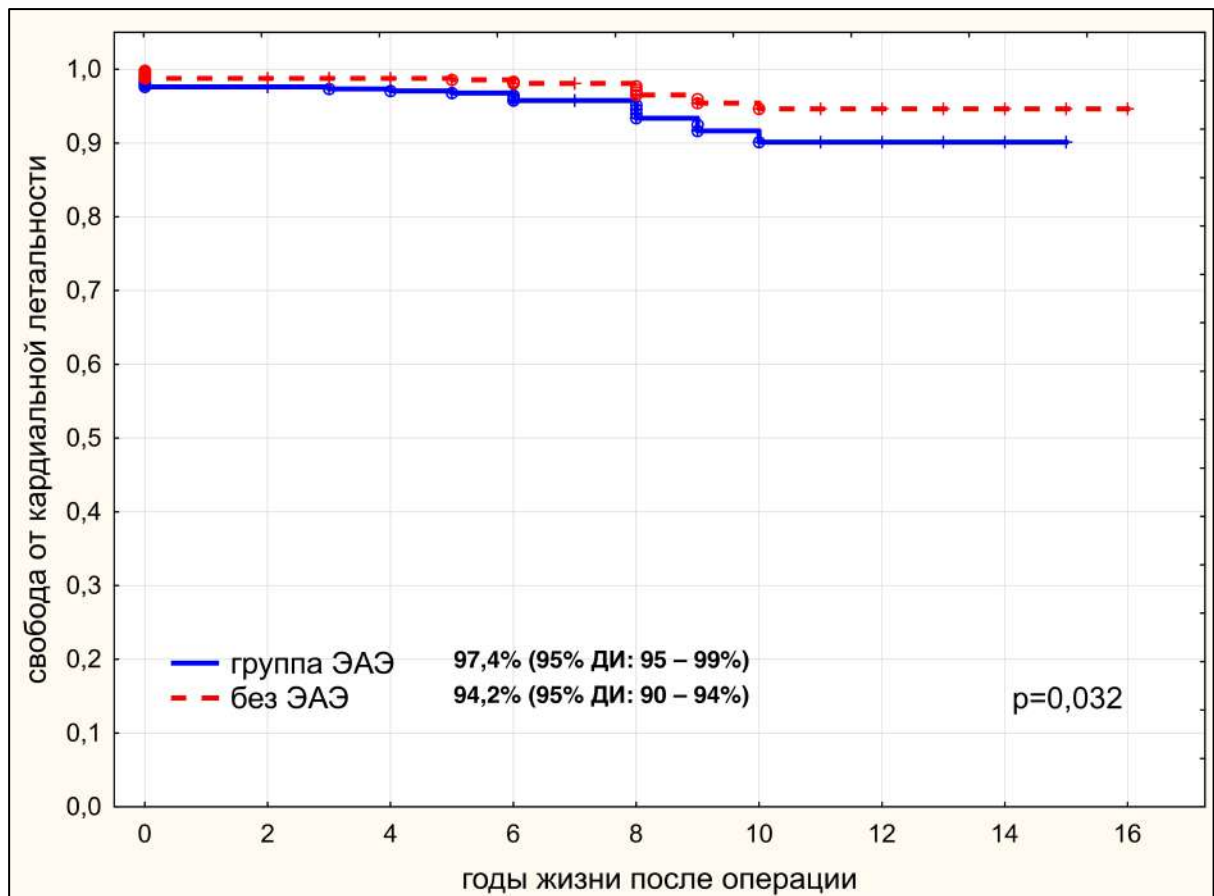


Рисунок 44. Свобода от кардиальной летальности по группам

Таким образом, проведённый анализ летальности в отдалённом периоде, а также её причин показал, что отдалённая выживаемость достоверно не различалась в зависимости от метода реконструкции коронарного русла - 81,6% (95% ДИ: 78,1–86,2%) в группе ЭАЭ против 83,2% (95% ДИ: 74,5–89,3%) в группе реконструктивных процедур без удаления атероматозных слепков, $p=0,531$ (рисунок 45).

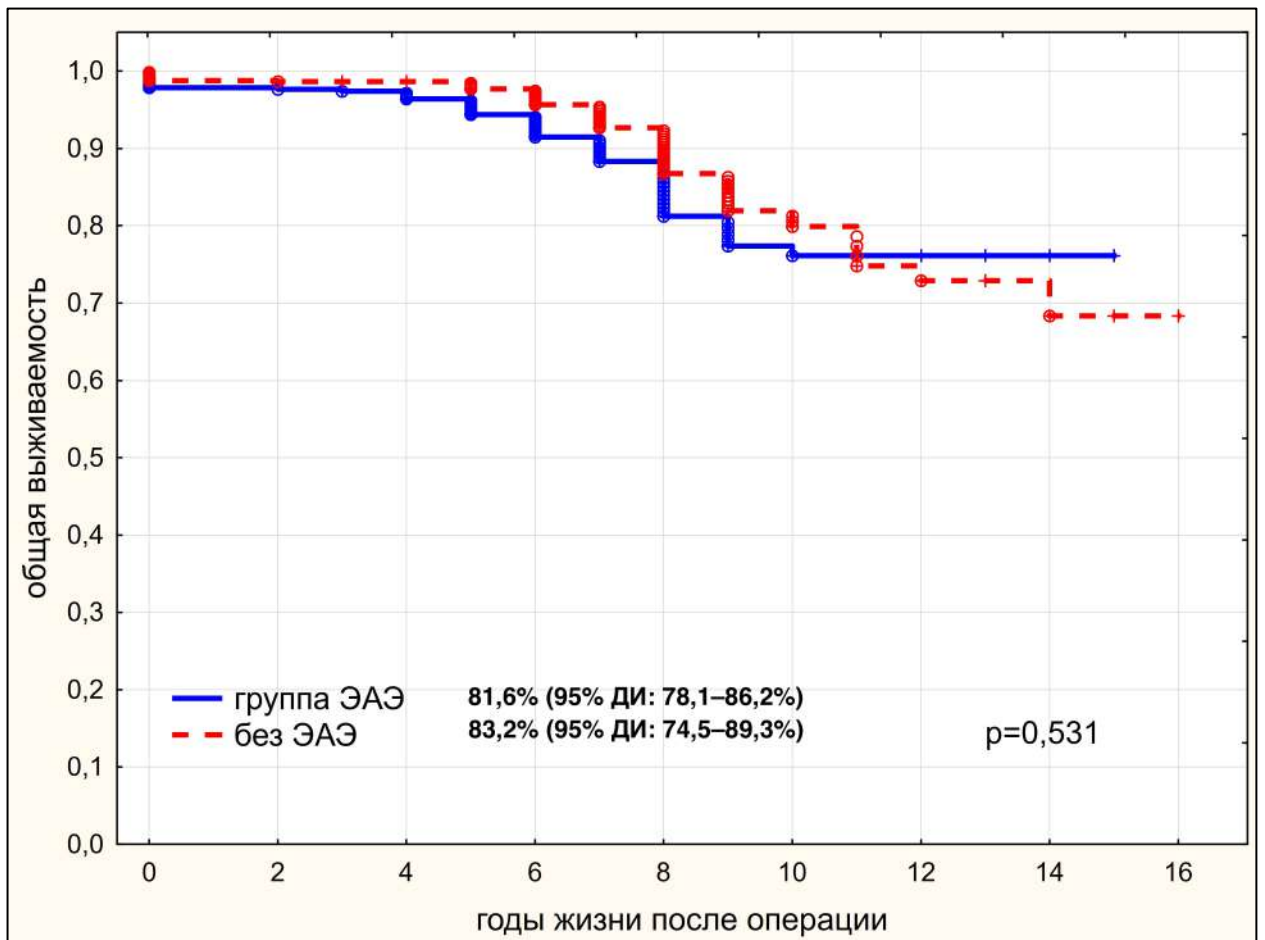


Рисунок 45. Отдалённая выживаемость по группам

Асимптомные пациенты в совокупности составили большинство среди всех изученных больных в отдалённом периоде – 69% (642 из 930). При этом достоверной статистической разности по этому показателю между группами получено не было – 269 (72,3%) в группе ЭАЭ vs. 373 (66,8%) во второй группе, $p=0,462$. Только у 27 (7,3%) пациентов из группы ЭАЭ и 47 (8,4%) из

группы реконструктивных процедур без удаления атероматозных слепков отмечалась стенокардия напряжения III функционального класса с потребностью в антиангинальной терапии, что потребовало их госпитализации с обязательным выполнением КШГ. При этом частота рецидива стенокардии была сопоставима - статистически значимых различий между группами достигнуто не было. Сравнительный анализ клинического состояния пациентов по группам в отдалённом периоде представлен в таблице 36.

Таблица 36 - Клиническая характеристика пациентов
в отдалённом периоде

Показатель	Группа ЭАЭ n=372	Группа без ЭАЭ n=558	p
Асимптомные пациенты, абс. (%)	269 (72,3)	373 (66,8)	0,462
Стенокардия напряжения I, абс. (%)	41 (11,0)	92 (16,5)	0,254
Стенокардия напряжения II, абс. (%)	35 (9,4)	46 (8,3)	0,431
Стенокардия напряжения III, абс. (%)	27 (7,3)	47 (8,4)	0,512
Нефатальное ОНМК, абс. (%)	24 (6,4)	42 (7,5)	0,378
Нефатальный инфаркт миокарда, абс. (%)	17 (4,6)	38 (6,8)	0,390
реАКШ, абс. (%)	0	0	
ЧКВ, абс. (%)	66 (17,7)	109 (19,5)	0,276
Класс СН по NYHA, абс. (%)			
I	249 (67)	322 (57,7)	0,386
II	87 (23,4)	151 (27,1)	0,508
III	36 (9,6)	85 (15,2)	0,313

Из представленных данных следует, что течение послеоперационного периода у пациентов между группами было схожим с минимальными

различиями по некоторым показателям. Между группами не было получено значимых различий по основным составляющим вторичной конечной точки исследования - частоте рецидива стенокардии, частоте ОНМК и частоте развития нефатального инфаркта миокарда и потребности в повторной реваскуляризации. Свобода от МАССЕ в группе ЭАЭ составила 68,3 мес. [95% ДИ: 62,3–74,4] против 64,7 мес. [95% ДИ: 61,2–70,1] во второй группе пациентов, что не показало статистически значимой разницы, $p=0,462$ (рисунок 46).

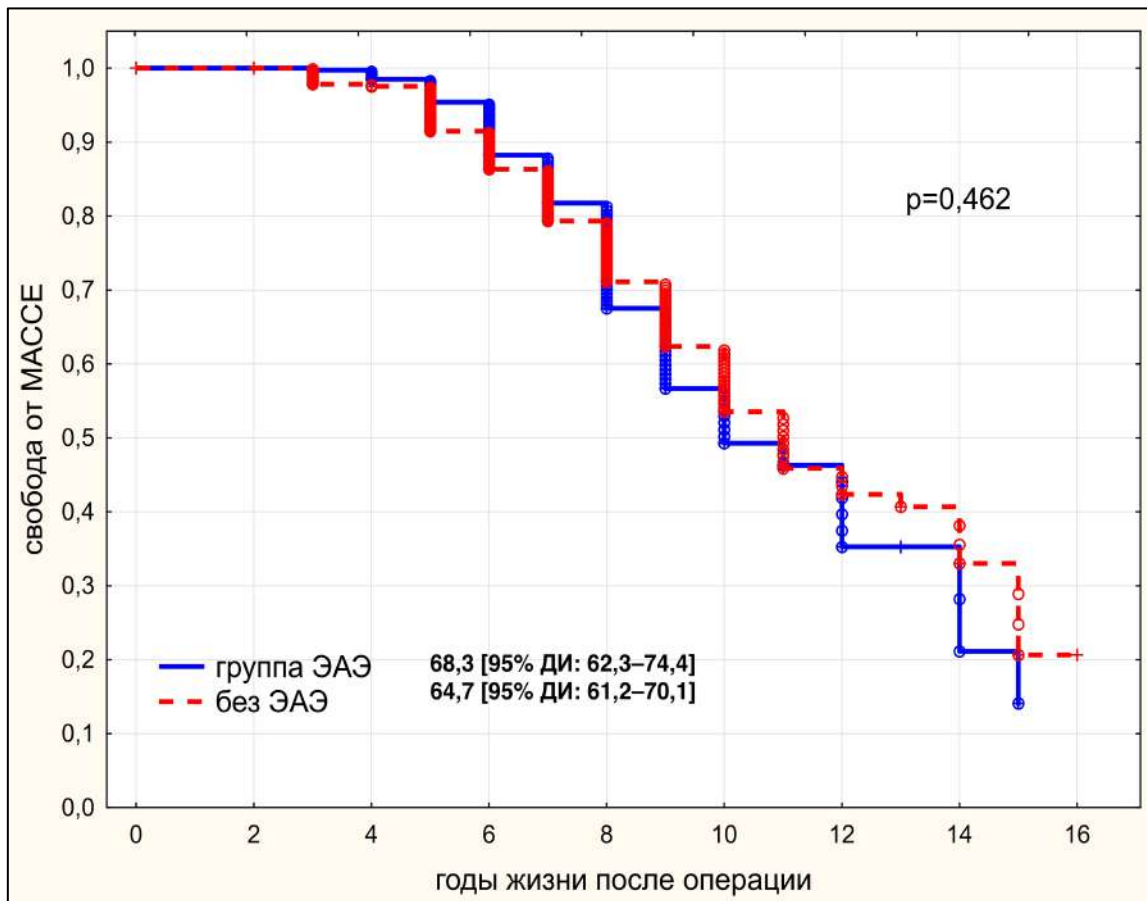


Рисунок 46. Свобода от больших неблагоприятных сердечно-сосудистых событий (МАССЕ)

Также следует отметить, что, согласно данным таблицы 36, не было получено различий и в клиническом состоянии пациентов обеих групп. В

отдалённом периоде и в группе ЭАЭ, и в группе реконструктивных процедур без удаления атероматозных слепков было достигнуто схожее статически достоверное уменьшение симптомов стенокардии, что являлось основной целью выполненных оперативных вмешательств (таблица 37).

Таблица 37 – Динамика уровня стенокардии в отдалённом периоде

Класс стенокардии	До операции	После операции	До операции	После операции
	группа ЭАЭ n=421	группа ЭАЭ n=372	группа без ЭАЭ n=660	группа без ЭАЭ n=558
0, абс.	0	269	0	373
I, абс.	0	41	0	92
II, абс.	126	35	193	46
III, абс.	131	27	263	47
IV, абс.	164	0	204	0
$M \pm SD$	3,5±0,5	0,7±0,8	3,6±0,2	0,9±1,0
<i>p</i>-уровень	<0.001		<0.001	

Обращает на себя внимание то, что при этом оба метода реконструкции коронарного русла - с применением ЭАЭ или же без неё, - оказались в равной степени эффективными в регрессе симптомов стенокардии. Двусторонний дисперсионный анализ Краскела — Уоллиса не выявил достоверной статистической разницы между группами по этому показателю (рисунок 47).

Таким образом, проведённый статистический анализ показал, что свобода от стенокардии в отдалённом периоде составила у 82,3% (95% ДИ: 77,2–88,4%) пациентов в группе ЭАЭ и 80,5% (95% ДИ: 75,1–86,3%) во второй группе, $p=0,690$ (рисунок 48).

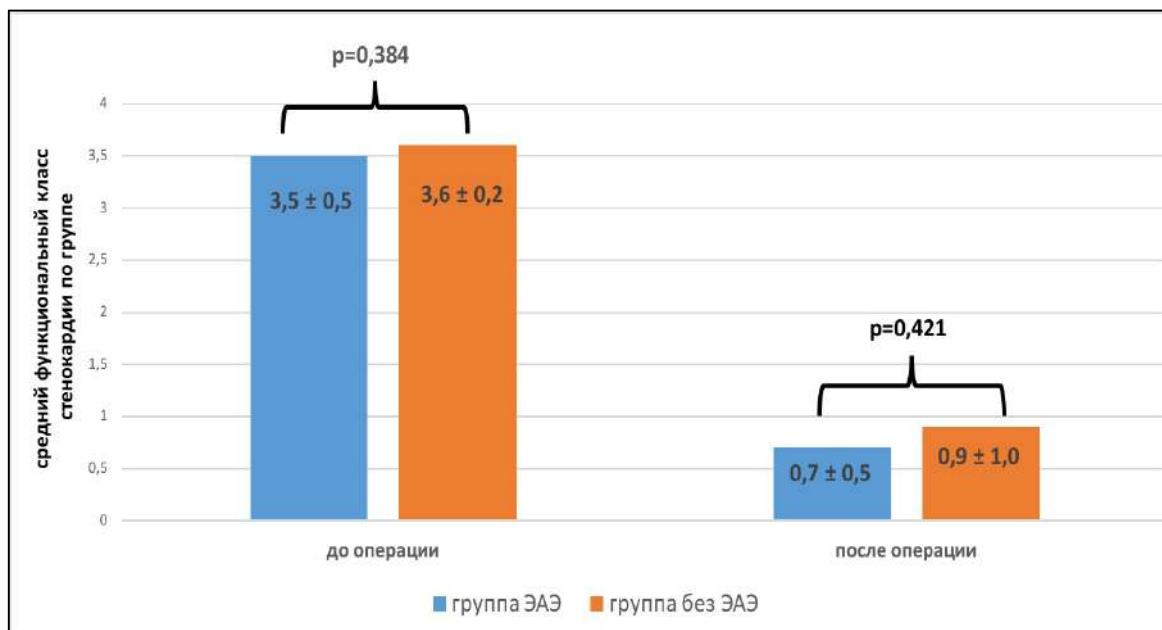


Рисунок 47. Регресс стенокардии по группам в отдалённом периоде

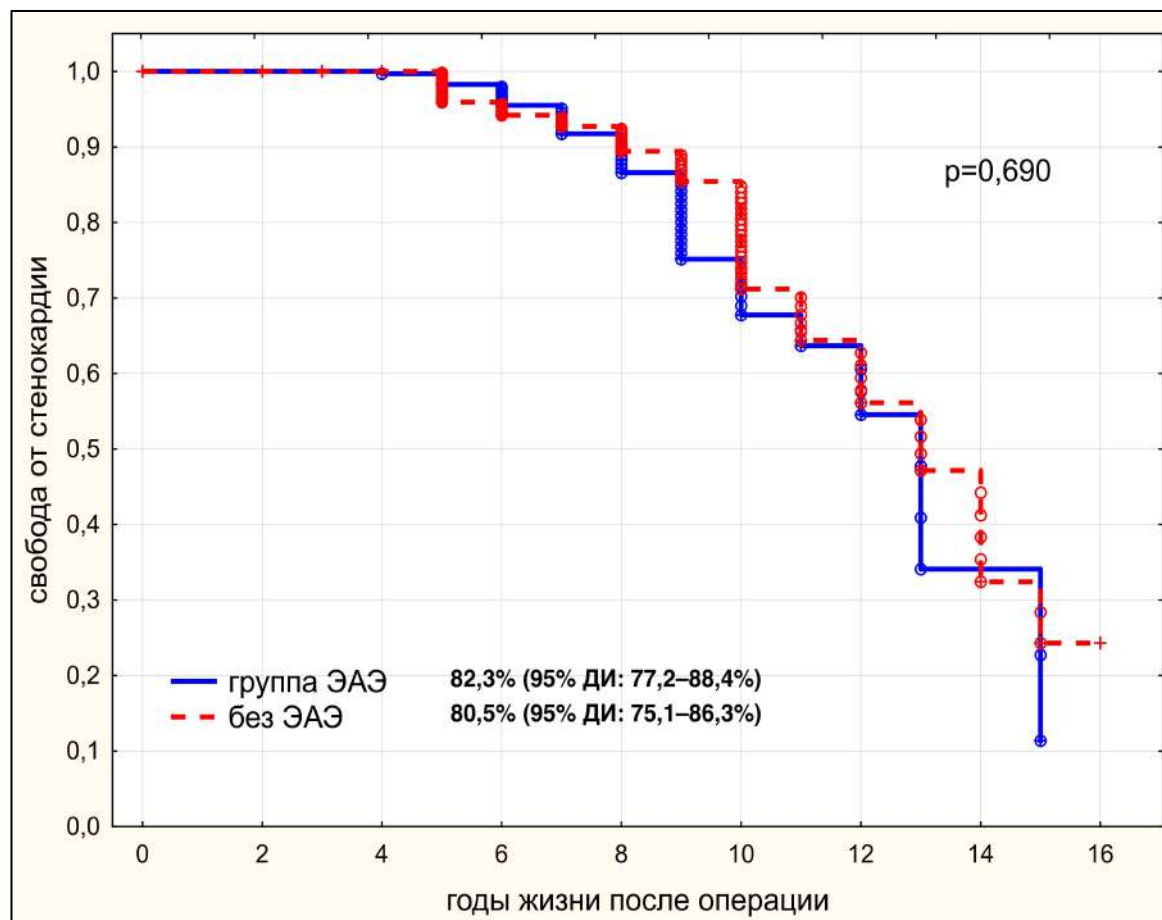


Рисунок 48. Свобода от стенокардии в отдалённом периоде

В отдалённом периоде большинство пациентов отмечали не только отсутствие стенокардии на значительном сроке наблюдения, но и статистически значимое повышение толерантности к физическим нагрузкам (таблица 38).

Таблица 38 - Динамика функционального класса ХСН
в отдалённом периоде

Класс сердечной недостаточности по NYHA	До операции	После операции	До операции	После операции
	группа ЭАЭ n=421	группа ЭАЭ n=372	группа без ЭАЭ n=660	группа без ЭАЭ n=558
I, <i>абс.</i>	0	249	0	322
II, <i>абс.</i>	115	87	156	151
III, <i>абс.</i>	152	36	206	85
IV, <i>абс.</i>	154	0	298	0
<i>M±SD</i>	3,2±1,0	1,5±0,8	3,5±0,8	1,5±0,6
<i>p-уровень</i>	<0.002		<0.005	

Не было выявлено также и достоверной разницы между методами реконструкции коронарного русла в эффективности уменьшения функционального класса ХСН по NYHA нагрузкам (рисунок 49).

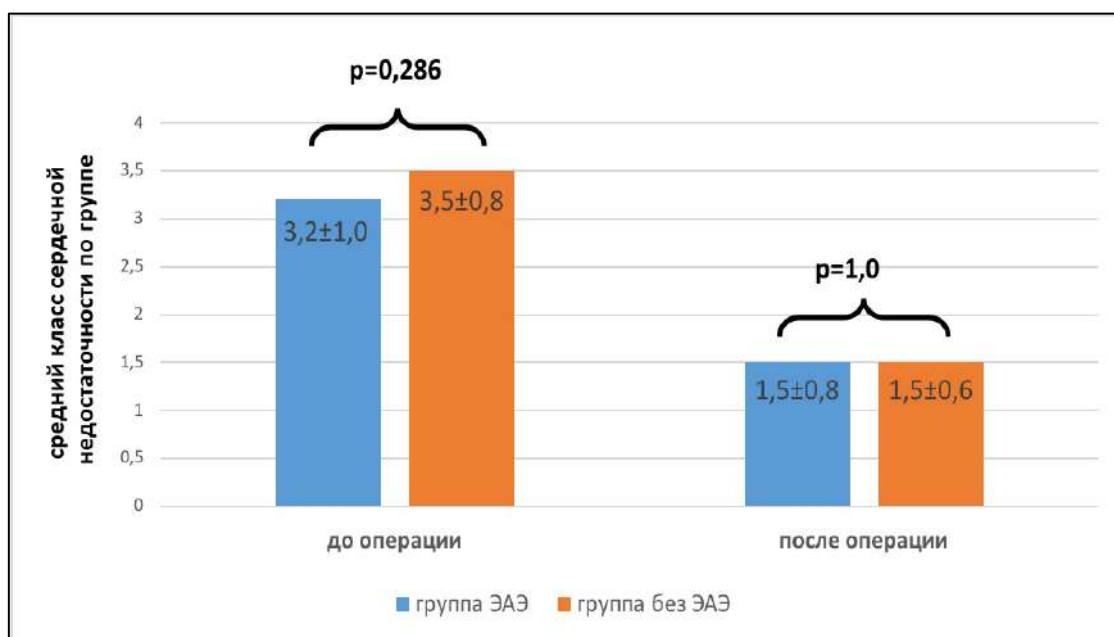


Рисунок 49. Сравнительный анализ регресса функционального класса сердечной недостаточности по NYHA в отдалённом периоде

Ангиографический контроль проходимости шунтов в отдалённом периоде удалось выполнить у 75,5% (n=281) пациентов из группы ЭАЭ и 66,6% (n=372) из второй группы ($p=0,251$). Срок выполнения ангиографии между группами также достоверно не отличался – 86,3 [36; 174] месяца vs. 82,2 [34; 172] месяца, $p=0,772$. В обеих группах чаще всего прибегали к стандартной рентгенконтрастной шунтографии, выполненной амбулаторно. Результаты ангиографического исследования представлены в таблице 39.

Таблица 39 – Проходимость шунтов в отдалённом периоде

Показатель	Группа ЭАЭ n=372	Группа без ЭАЭ n=558	p
Срок ангиографии, мес.	86,3 [36; 174]	82,2 [34; 172]	0,772
Коронаршунтография, абс. (%)	281 (75,5)	372 (66,6%)	0,251
- плановая	219 (77,9)	291 (78,2)	0,898
- экстренная	62 (16,6)	81 (14,5)	0,898

Таблица 39 (продолжение)

Показатель	Группа ЭАЭ n=372	Группа без ЭАЭ n=558	<i>p</i>
Стандартная КШГ, абс. (%)	205 (73)	188 (50,5)	0,211
МСКТ – шунтография, абс. (%)	76 (27)	184 (49,4)	0,002
ЛВГА, абс. (%)			
- всего	281 (100)	372 (100)	
- проходимая ЛВГА	246 (87,5)	354 (95,2)	<0,001*
- окклюзия ЛВГА	35 (12,5)	18 (4,8)	<0,001*
Венозные кондуиты, абс. (%)			
- всего	529 (100)	704 (100)	
- проходимые кондуиты	386 (72,9)	531 (75,4)	0,493
- окклюзия кондуитов	143 (27,1)	173 (24,6)	0,493
- окклюзия к зоне реконструкции	56 (10,6)	28 (3,9)	0,003*
- с признаками инволюции	25 (4,7)	39 (5,5)	0,512

Анализ показал статистически достоверное преимущество реконструктивных методик без удаления атероматозных слепков по сравнению с процедурой ЭАЭ как по проходимости артериальных кондуитов, так и венозных. Отдалённая проходимость ЛВГА во второй группе оказалась выше, чем среди пациентов, которым была выполнена ЭАЭ – 95,2% (95% ДИ: 93,1–98,4%) vs. 87,5% (95% ДИ: 84,3–91,4%) в группе ЭАЭ, $p < 0,001$ (рисунок 50). В то же время общая проходимость венозных шунтов в отдалённом периоде межгрупповых различий не имела – 72,9% (95% ДИ: 69,4–82,1%) vs. 75,4% (95% ДИ: 70,2–85,1%) $p=0,493$ (рисунок 51). Тем не менее, функционирование венозных кондуитов к фокусным артериям, то есть к тем,

которые потребовали того или иного метода реконструкции, была достоверно хуже в группе ЭАЭ (10,6% vs. 3,9%, $p=0,003$).

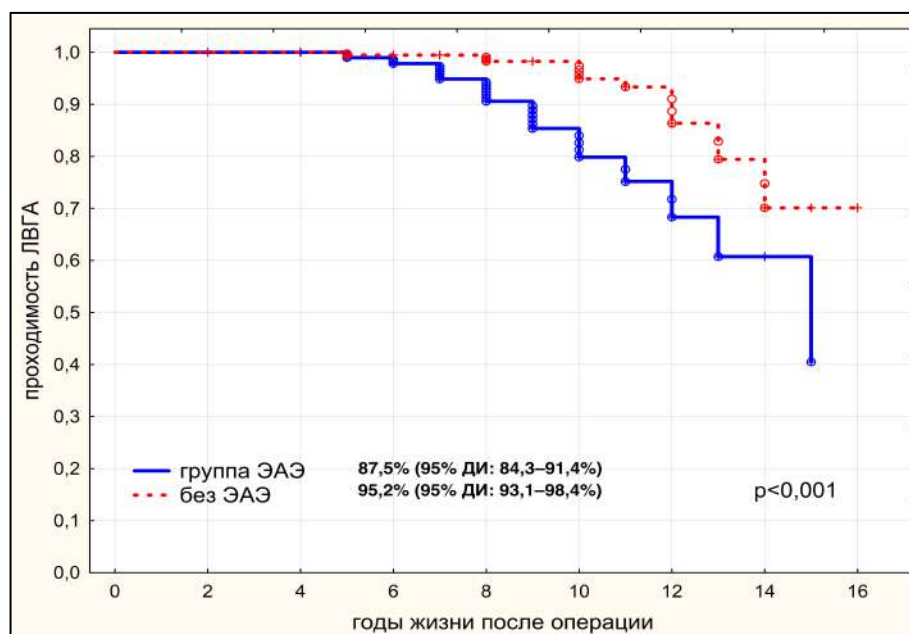


Рисунок 50. Проходимость левой внутренней грудной артерии по группам в отдалённом периоде

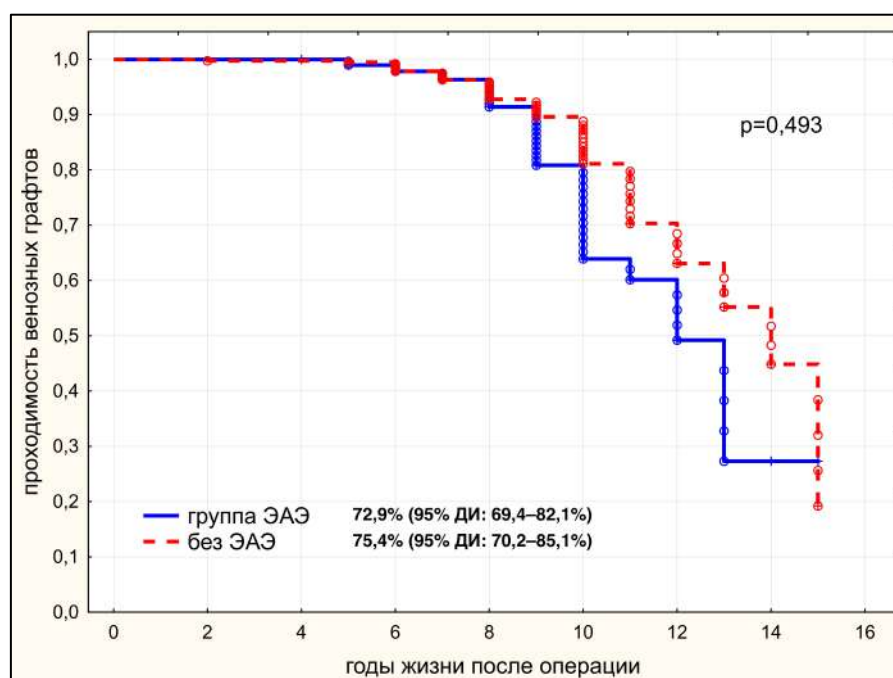


Рисунок 51. Отдалённая проходимость венозных шунтов по группам

В обеих группах не было выполнено ни одного реАКШ за весь отдалённый период. Имели место лишь эндоваскулярные вмешательства преимущественно в ранее нешунтированных артериях в связи с прогрессированием в них атеросклероза или на венозных кондуитах по мере развития в них инволюционных процессов (таблица 40).

Таблица 40 – Варианты реинтервенции в отдалённом периоде

Показатель	Группа ЭАЭ n=372	Группа без ЭАЭ n=558	<i>p</i>
РеАКШ, абс. (%)	0	0	
ЧКВ, абс. (%)	66 (17,7)	109 (19,5)	0,276
- нешунтированные артерии	28 (42,4)	53 (48,6)	0,241
- шунтированные ранее артерии	21 (19,7)	25 (22,9)	0,562
- венозные кондуиты	17 (25,7)	31 (28,4)	0,473

Таким образом, свобода от реинтервенций в группе ЭАЭ составила 82,3% (95% ДИ: 78,4–89,6%) в группе ЭАЭ и 80,5% (95% ДИ: 75,3–86,1%) во второй группе, соответственно, что не имело межгрупповых статистических различий, $p=0,276$ (рисунок 52).

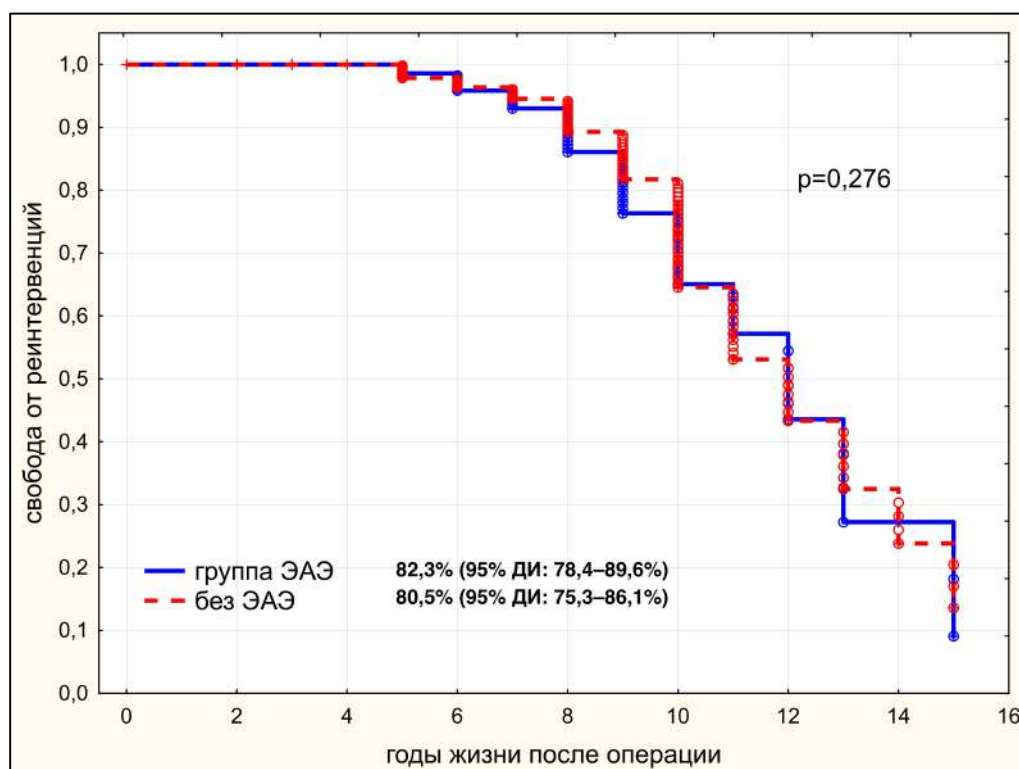


Рисунок 52. Свобода от реинтервенций по группам в отдалённом периоде

С целью объективизации результатов ангиографического контроля хотелось бы привести примеры функционирования артериальных и венозных шунтов в отдалённом периоде после ранее выполненных различных реконструктивных процедур как с ЭАЭ, так и без неё.

Так, ниже на рисунках приведены исходная дооперационная ангиография ПМЖА с сегментарным диффузным типом атеросклеротического поражения (рисунок 53), интраоперационный вид реконструкции без ЭАЭ по типу «заплата + ЛВГА» и шунтография через 11 лет после операции (рисунок 54).

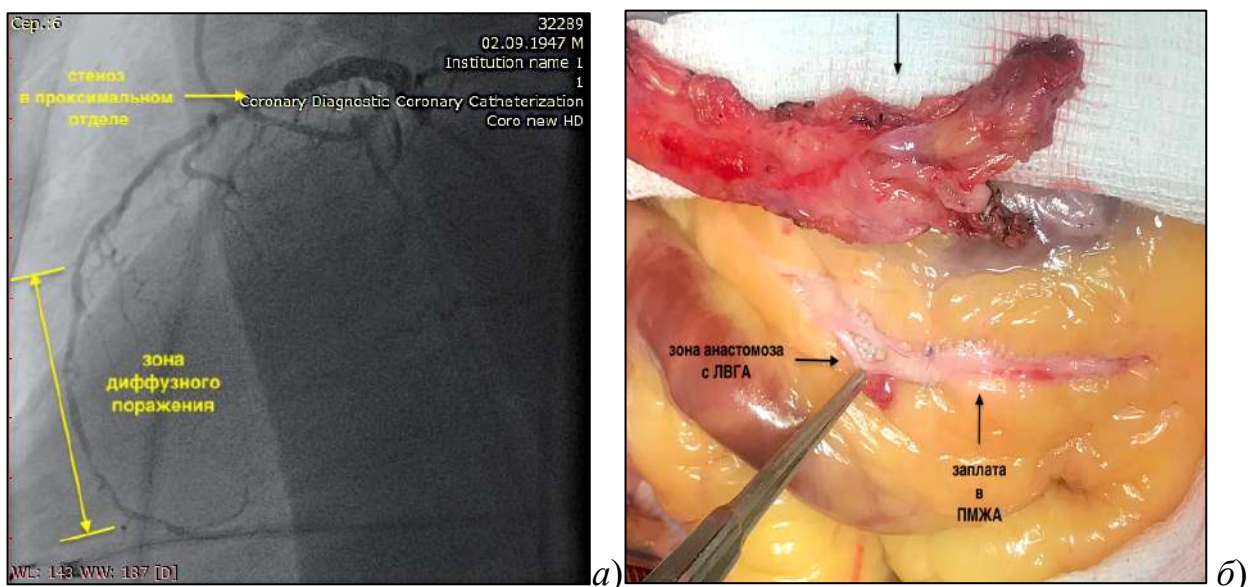
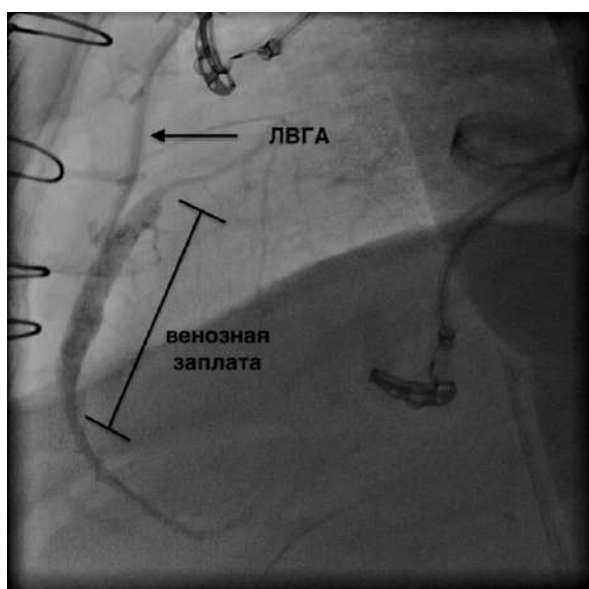


Рисунок 53. Коронароангиограмма передней межжелудочковой артерии до операции и её реконструкция по типу «заплата + ЛВГА»
a - коронарография до операции; *б* - интраоперационный вид реконструкции.
 Примечание: ЛВГА- левая внутренняя грудная артерия; ПМЖА – передняя межжелудочковая артерия.



Рисунки 54. Коронарошунтография передней межжелудочковой артерии после реконструкции по типу «заплата + ЛВГА» без эндартерэктомии через 11 лет после операции
 Примечание: ЛВГА- левая внутренняя грудная артерия.

Ниже приведены КАГ и результат изолированной пластики ПМЖА заплатой из аутовены в сочетании с МКШ у пациента (рисунок 55). КШГ через 9 лет после операции представлена на рисунке 56.

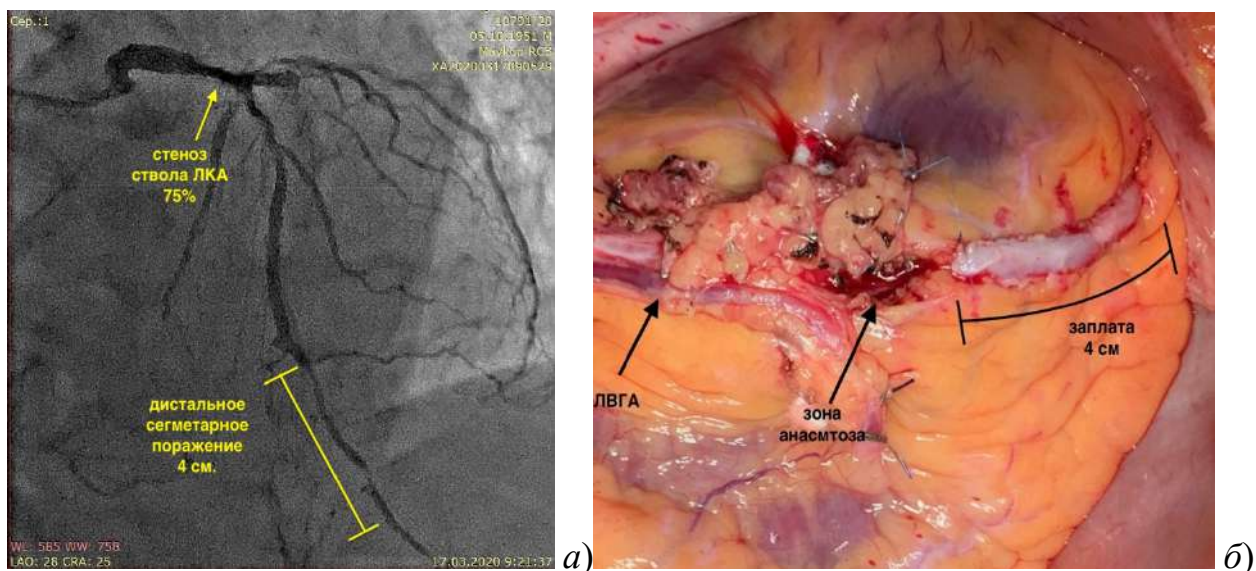


Рисунок 55. Исходная коронароангиограмма передней межжелудочковой артерии с диффузным сегментарным типом атеросклеротического поражения
а - коронарография до операции; *б* - интраоперационный вид реконструкции.

Примечание: ЛКА – левая коронарная артерия; ЛВГА – левая внутренняя грудная артерия.

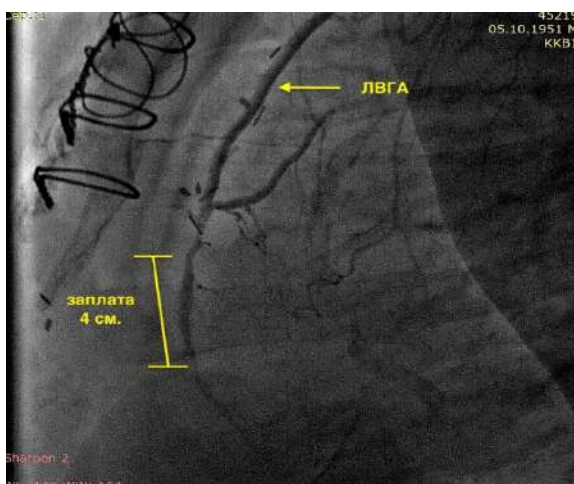


Рисунок 56. Коронарошунтография через 9 лет после операции

Примечание: ЛВГА – левая внутренняя грудная артерия.

На рисунках 57 и 58 представлена КАГ ПМЖА с тандемными стенозами и интраоперационный вид многоуровневой её реконструкции ПМЖА без ЭАЭ и результат МСКТ-ангиографии через 8 лет после операции

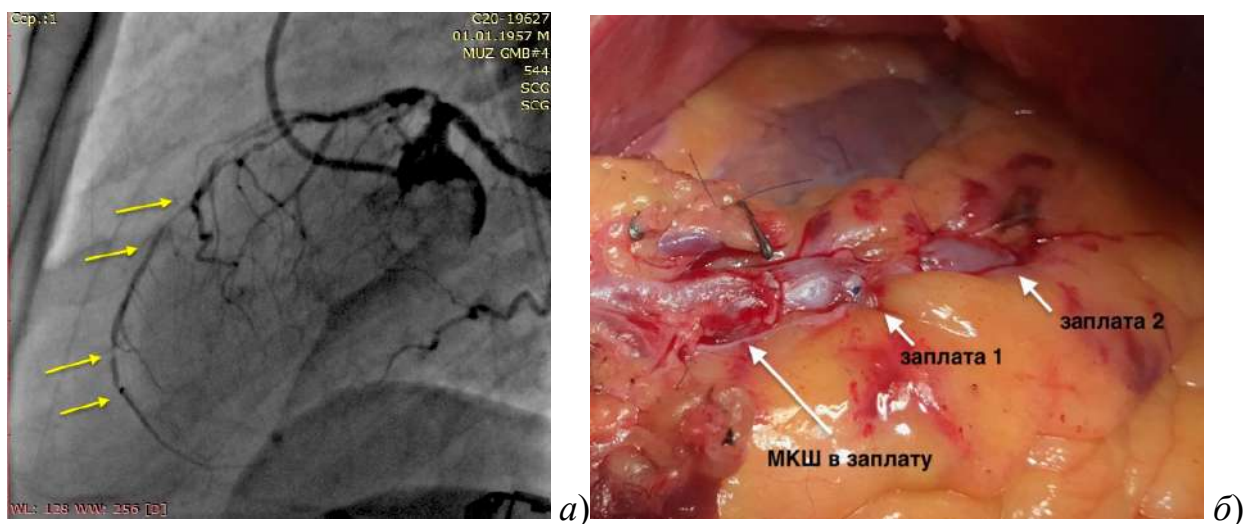


Рисунок 57. Коронароангиограмма до операции и интраоперационный вид многоуровневой реконструкции передней межжелудочковой артерии
 а - коронарография до операции; б - интраоперационный вид реконструкции

Примечание: МКШ – маммарокоронарный шунт.

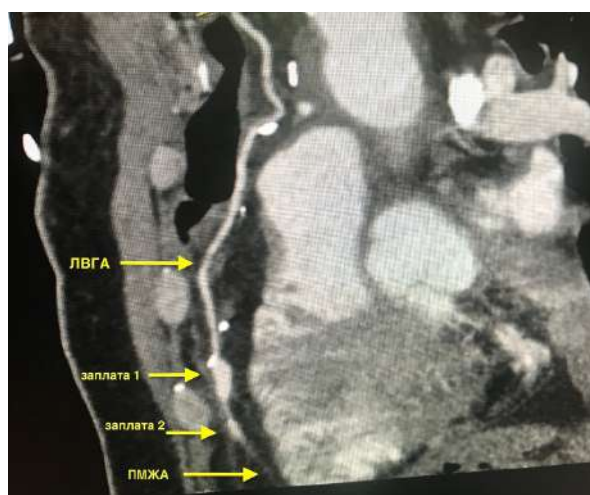

Рисунок 58. МСКТ-шунтография через 8 лет после многоуровневой реконструкции передней межжелудочковой артерии

Примечание: ЛВГА – левая внутренняя грудная артерия.

Ниже представлены отдалённые ангиографические результаты после выполнения эндартерэктомии из разных коронарных бассейнов. На рисунках 59 и 60 представлены дооперационная КАГ, интраоперационная фотография после «закрытой» эндартерэктомии из ПМЖА и КШГ у этого же пациента через 12 лет.

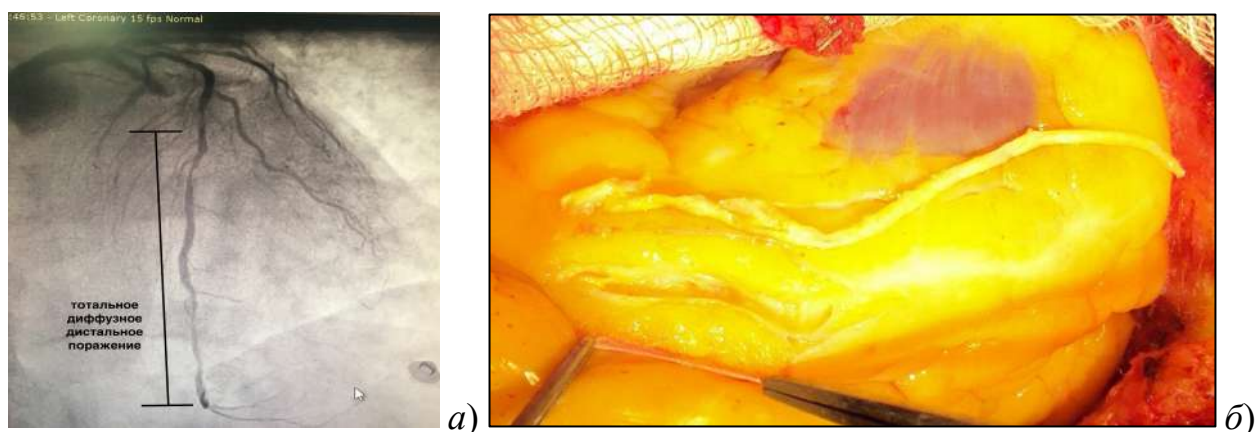


Рисунок 59. Пример выполнения «закрытой» эндартерэктомии из передней межжелудочковой артерии

а – коронароангиограмма до операции; *б* – интраоперационный вид после удаления слепка

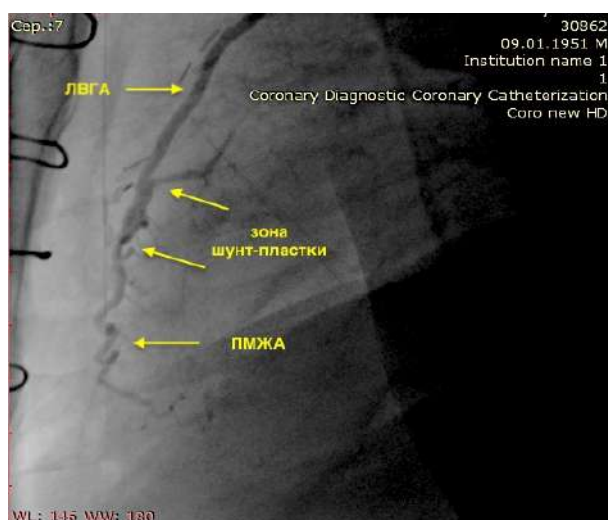
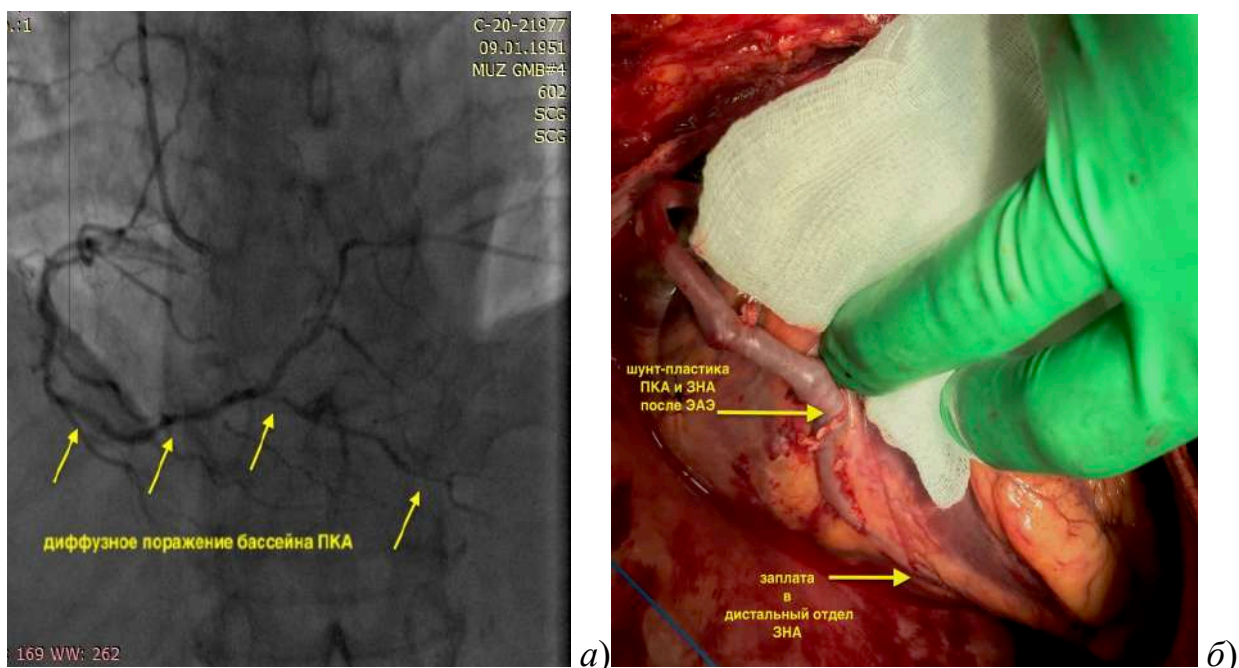


Рисунок 60. Шунтография через 12 лет после «закрытой» эндартерэктомии

Примечание: ЛВГА – левая внутренняя грудная артерия; ПМЖА – передняя межжелудочковая артерия.

ЭАЭ из бассейна правой коронарной артерии и её отдалённый ангиографический результат через 14 лет после операции представлены на рисунках 61 и 62. В данном случае была выполнена «закрытая» ЭАЭ с дополнительным удалением слепка из дистального отдела задней нисходящей артерии. В зону дистальной артериотомии была вшита заплатка из аутовены, а проксимальная артериотомия была реконструирована по типу протяжённой шунт-пластики аутовены.



Рисунки 61. Коронароангиограмма и интраоперационный вид после выполнения «закрытой» эндартерэктомии из бассейна правой коронарной артерии

а - коронарография до операции; *б* - интраоперационный вид реконструкции

Примечание: ПКА – правая коронарная артерия; ЗНА – задняя нисходящая артерия; ЭАЭ – эндартерэктомия.

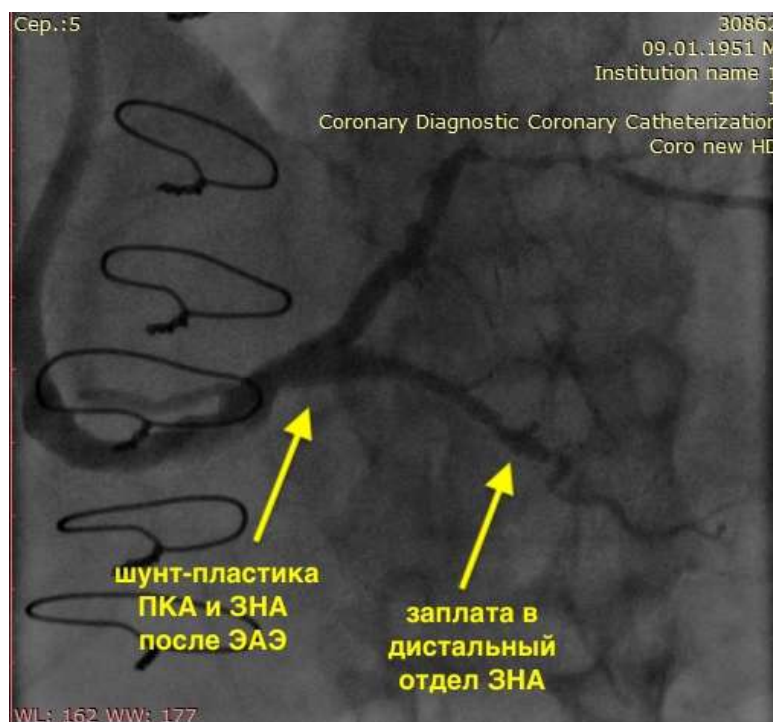


Рисунок 62. Шунтография через 12 лет после «закрытой» эндартерэктомии из бассейна правой коронарной артерии

Примечание: ПКА – правая коронарная артерия; ЗНА – задняя нисходящая артерия; ЭАЭ – эндартерэктомия.

При проведении анализа отдалённых результатов различных вариантов реконструктивных процедур был выполнен многофакторный регрессионный анализ по изучению предикторов отдалённой летальности (таблица 41).

Таблица 41 – Предикторы отдалённой летальности

Ковариант	ОШ	95% ДИ	<i>p</i>
Мультифокальный атеросклероз	2,4	1,2 – 8,5	0,025
Возраст на момент операции старше 70 лет	3,7	1,3 – 11,0	0,013
ХОБЛ	4,7	1,2 – 14,2	0,037
Сахарный диабет	3,9	1,3 – 12,0	0,021

Из представленных данных следует, что важнейшими предикторами отдалённой летальности среди пациентов обеих групп являются:

- Мультифокальный атеросклероз - повышает шансы в 2,4 раза [1,2 – 8,5], ($p=0,025$);
- Возраст на момент операции старше 70 лет – повышает шансы 3,7 раза [1,3 – 11], ($p=0,013$);
- ХОБЛ – повышает шансы в 4,7 раза [1,2 – 14,2], ($p=0,037$);
- Сахарный диабет – повышает шансы в 3,9 раза [1,3 – 12], ($p=0,021$).

В заключении хотелось бы отметить, что оба метода реконструкции коронарного русла в равной степени являются эффективными в уменьшении симптомов стенокардии и обеспечивают приемлемое качество жизни в отдалённом периоде. Тем не менее, проходимость артериальных шунтов после реконструктивных методик без ЭАЭ достоверно выше при схожей проходимости венозных кондуитов. Преобладание асимптомных пациентов после операции, отсутствие реАКШ и низкий процент эндоваскулярных вмешательств в анализируемых группах свидетельствуют о целесообразности реконструктивных операций у пациентов с диффузным коронарным атеросклерозом. При отборе подобных пациентов на оперативное лечение необходимо с насторожённой относиться к пациентам старше 70 лет, имеющим сахарный диабет, мультифокальный атеросклероз и ХОБЛ.

4.5 Сравнительный анализ отдалённых результатов «открытой» и «закрытой» методик эндартерэктомии из передней межжелудочковой артерии при её диффузном атеросклеротическом поражении

При изучении результатов различных вариантов реконструктивных операций при диффузном коронарном атеросклерозе был продолжен анализ уже отдалённых результатов «открытой» и «закрытой» методик эндартерэктомии с целью определения оптимальной техники её выполнения из ПМЖА.

Отдалённые результаты были изучены у 86,4% пациентов (n=89) из группы «закрытой» ЭАЭ и 83,8% (n=171) среди второй группы соответственно ($p=0,312$). Средний срок диспансерного наблюдения между группами не отличался и составил 94 [38; 180] месяца в группе «закрытой» ЭАЭ и 91 [35; 180] месяцев ($p=0,823$).

Статистически значимых межгрупповых различий по уровню отдалённой летальности получено не было - 16,8% (n=15) в группе «закрытой» ЭАЭ vs. 12,3% (n=21) во второй группе больных, $p=0,132$. Причины летальности представлены в таблице 42.

Таблица 42 – Причины отдалённой летальности по группам

Параметр	Группа «закрытой» ЭАЭ n=89	Группа «открытой» ЭАЭ n=171	<i>p</i>
Всего, абс. (%)	15 (13,2)	21 (10,6)	0,132
ОНМК, абс. (%)	3 (20)	5 (23,8)	0,641
Пневмония на фоне ХОБЛ, абс. (%)	1 (6,6)	2 (9,5)	0,373
Инфаркт миокарда, абс. (%)	2 (13,3)	1 (4,7)	0,0014

Таблица 42 (продолжение)

Параметр	Группа «закрытой» ЭАЭ n=89	Группа «открытой» ЭАЭ n=171	<i>p</i>
Разрыв аневризмы брюшной аорты, абс. (%)	0	1 (4,7)	>0,99
Рак лёгкого, абс. (%)	1 (6,6)	2 (9,5)	0,314
Рак печени, абс. (%)	0	1 (4,7)	>0,99
Рак предстательной железы, абс. (%)	1 (6,6)	0	>0,99
ТЭЛА, абс. (%)	1 (6,6)	0	>0,99
ПОН на фоне прогрессирования ХАН, абс. (%)	4 (26,6)	6 (28,5)	0,712
Декомпенсация ХПН + сепсис, абс. (%)	2 (13,3)	3 (14,3)	0,673

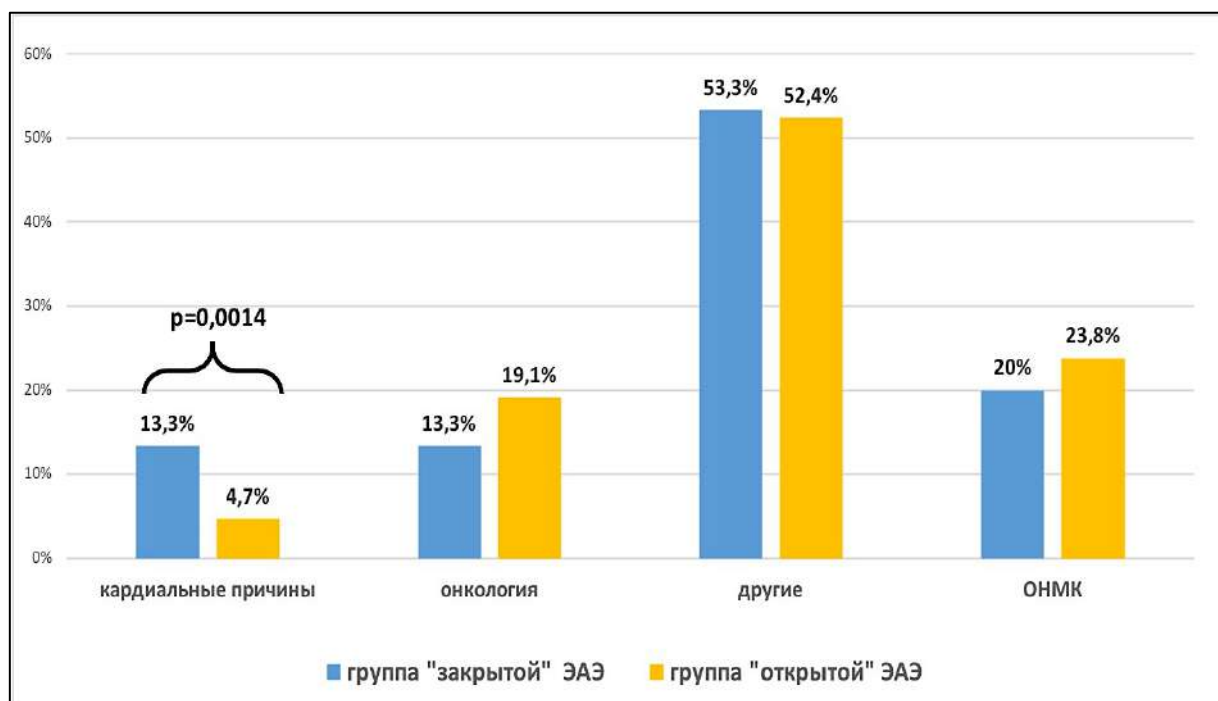


Рисунок 63. Структура летальности в отдалённом периоде

Обращает на себя внимание то, что в обеих группах причины были схожи. При этом в структуре летальности преобладали некардиальные причины – ОНМК, прогрессирование онкологических заболеваний, тяжёлая ХПН с развитием сепсиса, а также синдром полиорганной недостаточности на фоне декомпенсации ХАН нижних конечностей у пациентов с мультифокальным атеросклеротическим поражением (рисунок 63).

В то же время кардиальная летальность от развития инфаркта миокарда в группе «закрытой» ЭАЭ была всё же статистически выше по сравнению со второй группой пациентов (13,3% vs. 4,7%, $p=0,0014$). Таким образом, общая выживаемость в отдалённом периоде составила 81,3% [95% ДИ: 78,1; 86,4%] в группе «закрытой» ЭАЭ и 84,4% [95% ДИ: 81,2; 88,6%], в группе «открытой» ЭАЭ соответственно, $p=0,342$ (рисунок 64).

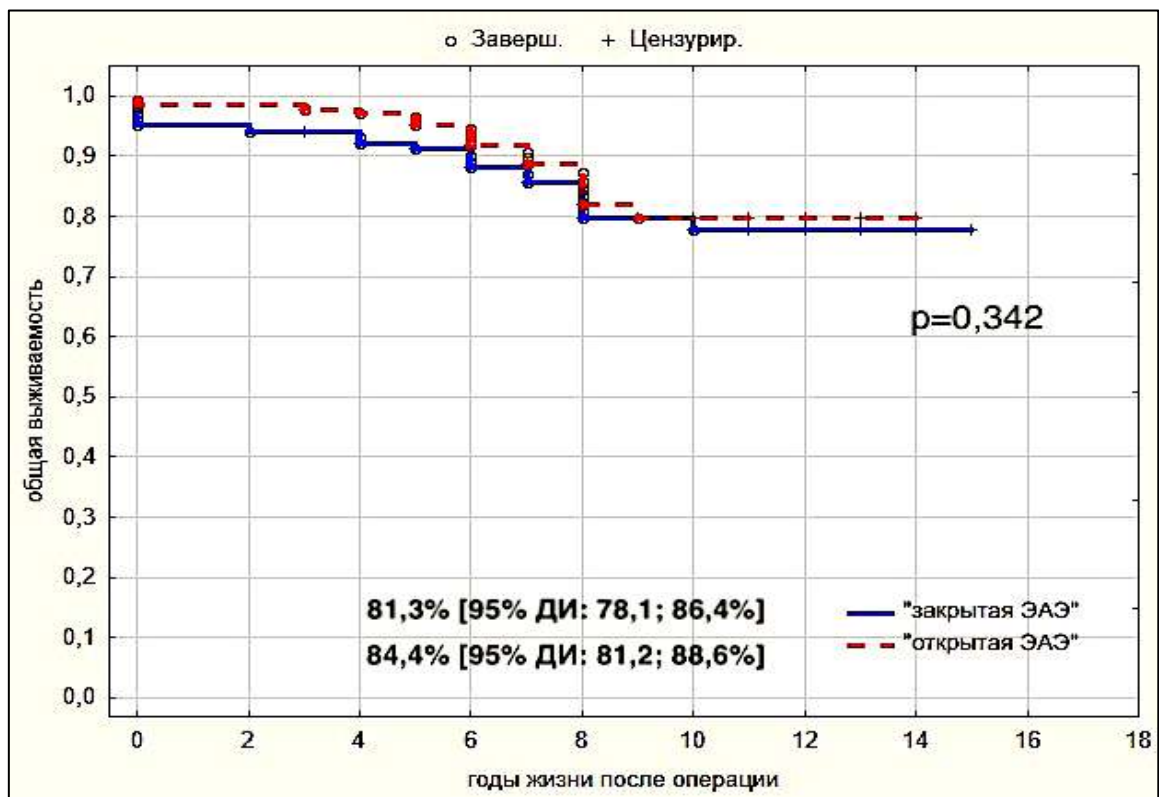


Рисунок 64. Отдалённая выживаемость в группах «открытой» и «закрытой» эндартерэктомии

Среди обеих групп в отдалённом периоде преимущественно были асимптомные пациенты – 56 (62,9%) vs. 101 (59,1%), $p=0,232$. Рецидив стенокардии на уровне III функционального класса или нестабильной стенокардии, потребовавший экстренной госпитализации и выполнения КШГ, отмечен только у 8 (8,9%) больных из группы «закрытой» ЭАЭ и у 12 (7,02%) из второй, что также не имело статистически достоверной разницы по этому показателю ($p=0,421$). Не было получено и межгрупповых различий ни по частоте нефатального ОНМК, ни по частоте развития нефатального инфаркта миокарда. Полная характеристика отдалённого периода в обеих группах с представлена в таблице 43.

Таблица 43 – Клиническая характеристика отдалённого периода

Показатель	Группа «закрытой» ЭАЭ n=89	Группа «открытой» ЭАЭ n=171	<i>p</i>
Асимптомные пациенты, абс. (%)	56 (62,9)	101 (59,1)	0,232
Стенокардия напряжения I–II ф.кл., абс. (%)	25 (28,1)	58 (33,9)	0,345
Стенокардия напряжения III ф.кл., абс. (%)	8 (8,9)	12 (7,02)	0,421
Нефатальное ОНМК, абс. (%)	5 (5,6)	9 (5,3)	0,241
Нефатальный инфаркт миокарда, абс. (%)	4 (4,5)	7 (4,1)	0,254

Ангиографический анализ проходимости шунтов в отдалённом периоде был одной из главных задач исследования. Шунтографию удалось выполнить в равной степени у пациентов обеих групп – у 67 (75,3%) из группы «закрытой» ЭАЭ и 115 (67,3%) из второй ($p=0,441$). Средний срок выполнения ангиографии также статистически не отличался между группами - 86 [38; 164] месяца группе «закрытой» ЭАЭ против 82 [34; 172], $p=0,534$.

Преимущественно КШГ выполнялась амбулаторно во время диспансерного наблюдения (таблица 44).

Таблица 44 – Отдалённые ангиографические результаты

Показатель	Группа «закрытой» ЭАЭ n=89	Группа «открытой» ЭАЭ n=171	<i>p</i>
Срок выполнения ангиографии, мес.	86 [38; 164]	82 [34; 172]	0,534
Коронарошунтография, абс. (%)	67 (75,3)	115 (67,3)	0,441
- плановая	55 (82,1)	96 (83,5)	0,472
- экстренная	12 (17,9)	19 (16,5)	0,312
Стандартная КШГ/, абс. (%)	49 (73,2)	83 (72,2)	0,832
МСКТ-шунтография, абс. (%)	18 (26,8)	32 (27,8)	0,811
ЛВГА, абс. (%)			
- всего	67 (100)	115 (100)	0,004*
- проходима	54 (80,6)	107 (93,1)	
- окклюзия	13 (19,4)	8 (6,9)	
Венозные шунты, абс. (%)			
- всего	137 (100)	228 (100)	0,314
- проходим	96 (70,1)	168 (73,7)	
- окклюзия	41 (29,9)	60 (26,3)	

Исследование показало достоверное преимущество в проходимости ЛВГА после удаления атероматозных слепков по «открытой» методике по сравнению с закрытой техникой ЭАЭ - 93,1% (95% ДИ: 91,4; 96,2%) vs. 80,6%, (95% ДИ: 78,3; 89,6%) $p=0,004$ (рисунок 65).

При этом статически достоверной разности в проходимости венозных кондуитов в отдалённом периоде между группами получено не было - 70,1% (95% ДИ: 66,3; 78,5%) vs. 73,7 (95% ДИ: 68,4; 79,2%) $p=0,314$ (рисунок 66).

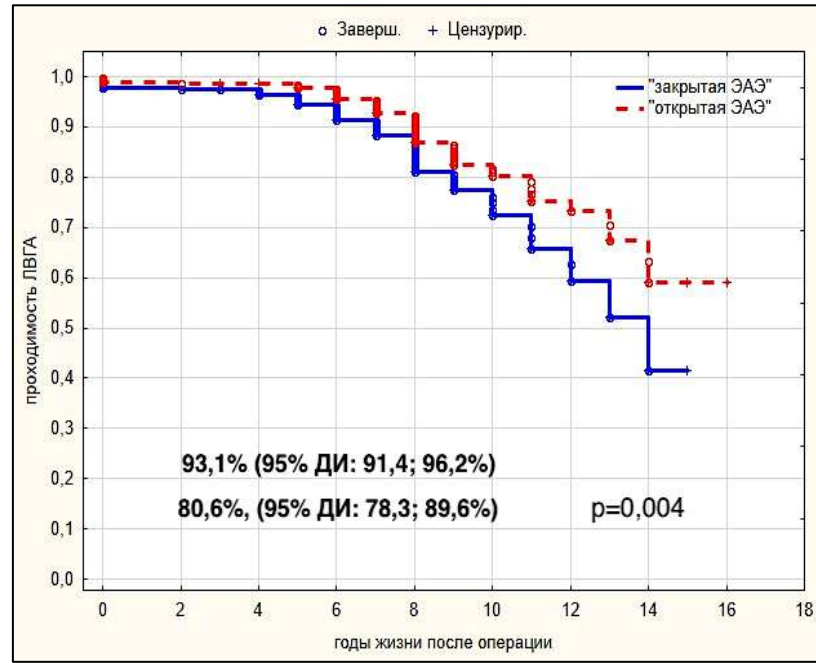


Рисунок 65. Отдалённая проходимость левой внутренней грудной

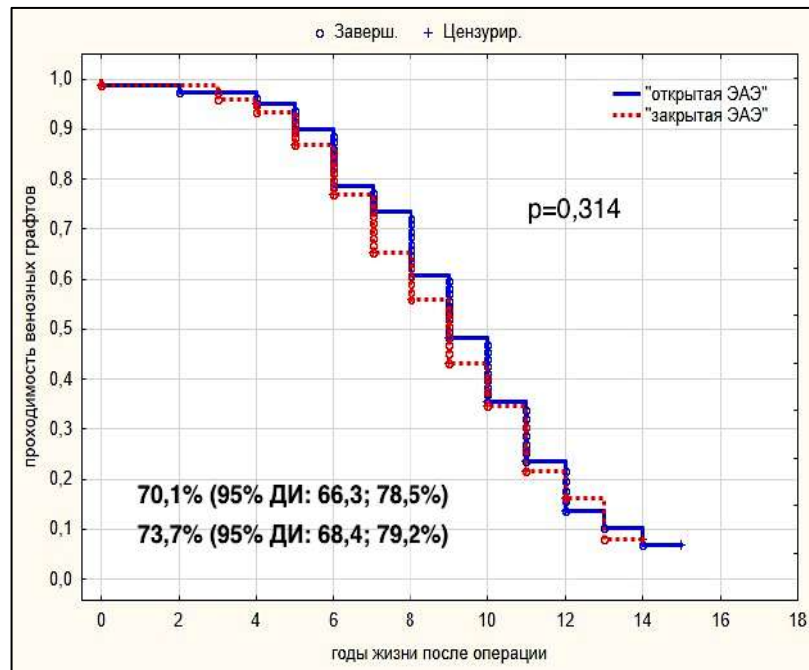


Рисунок 66. Отдалённая проходимость венозных шунтов

В обеих группах не было ни одного реАКШ за весь отдалённый период. Имели место лишь ЧКВ преимущественно в ранее нешунтированных артериях в связи с прогрессированием атеросклероза и венозных кондуитах по мере развития в них инволюционных процессов (таблица 45).

Таблица 45 – Варианты реинтервенций в отдалённом периоде

Показатель	Группа «закрытой» ЭАЭ n=89	Группа «открытой» ЭАЭ n=171	p
РеАКШ, абс. (%)	0	0	
ЧКВ, абс. (%)	19 (22,1)	30 (17,5)	0,243
- нешунтированные артерии	8 (42,1)	11 (36,6)	0,511
- шунтированные ранее артерии	2 (10,5)	2 (6,6)	0,423
- венозные кондуиты	9 (47,4)	17 (56,6)	0,342

На рисунках 67 и 68 представлен результат через 9 лет после протезирования АК в сочетании с выполненной «открытой» ЭАЭ из ПМЖА.

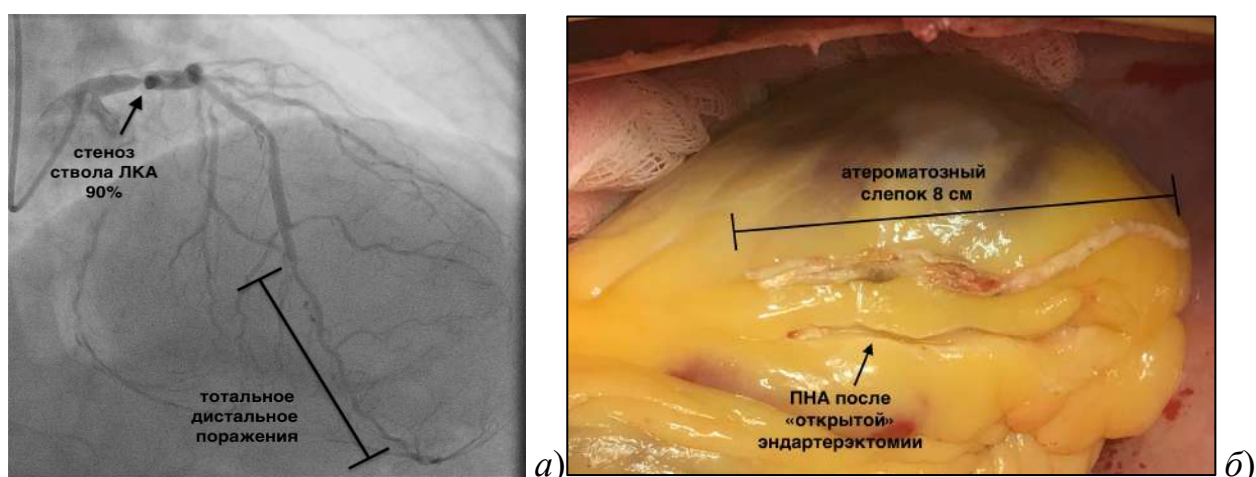


Рисунок 67. Коронароангиограмма интраоперационный вид после «открытой» эндартерэктомии из передней межжелудочковой артерии
 а - коронарография до операции; б - интраоперационный вид реконструкции

Примечание: ПНА – передняя нисходящая артерия.

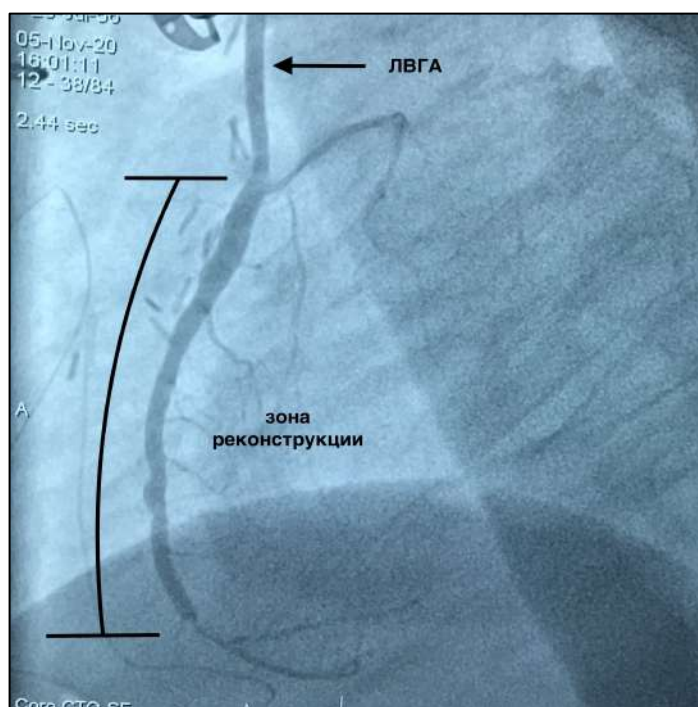


Рисунок 68. Коронарошунтография через 9 лет после «открытой» эндартерэктомии из передней межжелудочковой артерии и её реконструкции по типу «заплата + ЛВГА»

Примечание: ЛВГА – левая внутренняя грудная артерия.

Таким образом, проведённый анализ показывает, что обе методики ЭАЭ позволяют в равной степени достигнуть достоверное уменьшение симптомов стенокардии с приемлемым качеством жизни и низким процентом повторных реваскуляризаций в отдалённом периоде. Тем не менее, «открытая» техника эндартерэктомии обеспечивает достоверно лучшую проходимость артериальных шунтов в отдалённом периоде.

ГЛАВА 5. ОБСУЖДЕНИЕ РЕЗУЛЬТАТОВ ИССЛЕДОВАНИЯ

Реваскуляризация миокарда при диффузном коронарном атеросклерозе проводится уже на протяжении последних 60 лет. Однако, несмотря на столь длительный период её развития, до сих пор нет единого мнения относительно целесообразности «открытой» хирургии у таких пациентов, при этом целый ряд ключевых вопросов так и остаётся без ответов. Ярким тому подтверждением является отсутствие освещения данной проблемы как в зарубежных, так и в отечественных рекомендациях по коронарному шунтированию. Тем не менее, подобные больные есть и, как показывает время, их количество нарастает.

Этому способствуют, во-первых, наблюдаемая последнее время отчётливая тенденция к увеличению продолжительности жизни населения как в экономически развитых странах, так и в нашей стране. Поэтому на АКШ попадают всё более возрастные пациенты, в том числе и с тяжёлыми хроническими заболеваниями, такими, как сахарный диабет, мультифокальный атеросклероз и хроническая почечная недостаточность, напрямую способствующим развитию диффузного типа поражения венечного русла. Во-вторых, широкое и повсеместное внедрение в течение последних 20 лет эндоваскулярных методов лечения ИБС в повседневную кардиологическую практику. В результате шунтирование всё чаще и чаще приходится выполнять уже после ранее выполненных интервенционных вмешательств, которые, в свою очередь, за счёт развития пролиферативных процессов в коронарных артериях и приводят к прогрессированию именно диффузного характера поражения [13, 202, 203, 255, 244].

Конечно же, можно данный контингент пациентов вообще не оперировать и проводить селективный отбор среди кандидатов на реваскуляризацию миокарда, получая в результате минимальные уровни летальности и периоперационных осложнений. Но в таком случае целый пласт

больных оказывается без какой-либо хирургической помощи с крайне низким качеством жизни и практически полным отсутствием прогноза для жизни.

Как уже отмечено выше, в последнее десятилетие появляются работы с приемлемыми непосредственным результатом таких операций. Однако их долгосрочный результат либо не проанализирован, либо ограничен небольшим количеством наблюдений, а отдалённый ангиографический контроль вообще представлен в единичных работах [88, 90, 95, 96, 169, 172, 187, 209, 240]. В этой работе на большом количестве наблюдений проведён сравнительный анализ как непосредственных, так и отдалённых результатов различных вариантов реконструктивных процедур как в сочетании с ЭАЭ, так и без неё, в том числе и ангиографический.

Проведённый анализ на большом клиническом материале показал, что пациентов с диффузным коронарным атеросклерозом можно успешно оперировать с приемлемыми результатами. При этом хотелось бы отметить два ключевых момента, которые являются залогом успеха. Во-первых, это систематизированный подход к отбору больных и выбору метода реконструкции коронарного русла, в основе которого лежит разработанное в рамках исследования разделение диффузного коронарного атеросклероза на два типа – дистальное сегментарное поражение и тотальное диффузное дистальное поражение. Как уже отмечено в главе 3, подобная тактика ещё на догоспитальном этапе позволяет определиться с объёмом хирургического вмешательства и значительно упрощает понимание того, какой из способов восстановления кровотока при диффузном атеросклерозе необходимо применить. В результате на протяжении последних 7 лет в своей работе у нас практически не было конверсий из реконструктивных методик без удаления атеросклеротических бляшек в процедуру эндартерэктомии. Это очень важный момент, так как большинство хирургов отмечают, что прибегают к эндартерэктомии как к вынужденной и крайне нежелательной процедуре. В данной же работе в случаях тотального дистального диффузного поражения к

ЭАЭ прибегали целенаправленно, заранее планируя её объём и технику удаления атероматозного слепка. Подобное морфологическое классифицирование пациентов в итоге позволило добиться значительного совершенствования хирургических процедур в техническом плане и перевести данные операции из единичных в разряд регулярных.

Вторым важнейшим условием, непосредственно влияющим на результаты хирургического лечения у данной категории пациентов, является целесообразность максимального реконструирования дистального русла. То есть накопленный опыт и полученные результаты доказывают, что необходимо «раскрывать» все дистальные стенозы, тем самым увеличивая объём воспринимающего русла и добиваясь более высокой скорости коронарного кровотока. Особенно это актуально для бассейна ПМЖА, учитывая её исключительную роль в кровоснабжении миокарда. Именно поэтому в работе применялась не только техника протяжённой шунт-пластики коронарных артерий, но и многоуровневые сложные реконструкции вплоть до верхушки сердца. Бесспорно, это трудоёмкий процесс, значительно удлиняющий и время пережатия аорты, и время искусственного кровообращения. Тем не менее полученные в результате низкие уровни летальности и частоты периоперационного инфаркта миокарда свидетельствует о том, что выбранная тактика верна и оправдана.

Этот же принцип максимального реконструирования дистального русла касается и процедуры эндартерэктомии. Как следует из представленных результатов, более чем у 30% пациентов из группы ЭАЭ объём реконструкции ПМЖА настолько масштабен, что длины ЛВГА для формирования прямого анастомоза попросту не хватало и приходилось прибегать сначала к восстановлению целостности артерии зоны обширной ЭАЭ путём вшивания заплат из аутовены, а уже в неё затем имплантировать ЛВГА.

Летальность в этой группе была, действительно, выше по сравнению с группой реконструктивных процедур без ЭАЭ - 2,1% vs. 1,2%, однако

достоверных статистических различий получено не было ($p=0,062$). В таблице 46 представлены госпитальные результаты аналогичных работ за последние 10 лет с указанием количества прооперированных пациентов и метода реконструкции – с ЭАЭ или же без неё.

Таблица 46 – Исследования, в которых представлены госпитальные результаты АКШ в сочетании с различными типами реконструктивных процедур (с ЭАЭ и без неё) на коронарных артериях за последние 10 лет

Автор (дата)	Количество случаев / техника	Госпитальная летальность	Периоперационный инфаркт миокарда
Shen J.Q. (2019)	18 ЭАЭ	0	3,2%
	45 без ЭАЭ	1,6%	
Wu Z. (2020)	546 ЭАЭ	4 – 11%	3,6 – 19,3%
	-		
Qiu Z. (2018)	304 ЭАЭ	1,4%	5,4%
	-		
Russo M. (2017)	90 ЭАЭ	2,7	12,3%
	-		
Bitan O. (2017)	95 ЭАЭ	4,2%	9,5%
	71 без ЭАЭ		
Nishigawa K. (2021)	233 ЭАЭ	0,9%	3,2%
	-		
Fukui T. (2011)	213 ЭАЭ	1,4%	5,2%
	576 без ЭАЭ		
Lapar D.J, (2011)	99 ЭАЭ	4,1%	18,1%
	-		
Myers P.O. (2012)	-	3,0 – 4,1%	4,1%
	347 без ЭАЭ		

Таблица 46 (продолжение)

Автор (дата)	Количество случаев / техника	Госпитальная летальность	Периоперационный инфаркт миокарда
Ariyaratnam P. (2012)	801 ЭАЭ -	2,6%	6,7%

Из представленных данных следует, что уровень летальности после выполнения процедуры ЭАЭ, во-первых, безусловно выше, чем после реконструктивных процедур без неё, однако достоверной разницы между методиками ни в одном исследовании получено не было. А во-вторых, просматривается отчётливая зависимость уровня 30-дневной смертности от количества выполненных процедур. То есть, при увеличении объёма выполняемых процедур и летальность, и частота развития ПИМ имеет тенденцию к снижению. При этом у китайских коллег в 2019 году летальность после ЭАЭ вообще была равна 0. Однако обращает на себя внимание факт крайне большого количества выполненных процедур – всего 18. Поэтому ориентироваться на этот результат было бы не совсем правильно.

В данной диссертационной работе был получен схожий результат – летальность не достигла межгрупповой разницы. При этом так же, как и у зарубежных коллег, просматривается аналогичная тенденция улучшения результатов по мере накопления опыта выполнения реконструктивных процедур. Большинство смертей в обеих группах отмечалось в первые годы исследования, когда, по сути, только формировался подход к выполнению этих вмешательств. Однако по мере увеличения количества выполненных операций появилось понимание ключевых моментов хирургической тактики была разработана классификация диффузного коронарного атеросклероза, на основании которой появилось чёткое понимание выбора оптимальной методики реконструкции. Как следствие этого, значительно стали улучшаться и результаты. В итоге в течение последних 5 лет исследования был лишь один

летальный исход после ЭАЭ и ни одного случая летальности во второй группе пациентов. Таким образом, полученный в работе уровень госпитальной летальности сопоставим с результатами аналогичных зарубежных работ и является приемлемым.

Развитие периоперационного инфаркта миокарда при реваскуляризации миокарда в условиях диффузного коронарного атеросклероза заслуживает отдельного внимания. Как уже отмечено выше, чтобы поставить диагноз ПИМ, необходимо сочетание нескольких ключевых факторов: появление ЭКГ-признаков ишемии миокарда, снижение общей или появление новых зон локальной сократимости миокарда, а также наличие повышенного уровня маркеров некроза миокарда. В данной работе частота развития периоперационного инфаркта миокарда была достоверно выше в группе ЭАЭ (7,1% vs. 3,4%, $p=0,003$), что соответствует аналогичным показателям зарубежных авторов. Однако далеко не во всех случаях коронарного шунтирования в сочетании с реконструктивными процедурами отмечается подобное сочетание всех трёх признаков ПИМ. Зачастую в раннем послеоперационном периоде можно увидеть повышение уровня сердечных тропонинов и МВ-КФК, но при этом отсутствуют ишемия на ЭКГ и миокардиальная недостаточность, характерная для ПИМ, а пациент на следующий день переводится из реанимации в кардиохирургическое отделение. Подтверждением тому являются результаты экстренно выполненных КШГ (таблица 11) – только у 30% больных были выявлены проблемы с шунтами, у большинства же шунты были проходимы. При этом показанием к выполнению ангиографического исследования явилось наличие повышенного уровня маркеров некроза миокарда в сочетании с тенденцией к тахикардии. Вероятнее всего, причиной повышения кардиоспецифических ферментов является развитие реперфузионного синдрома вследствие полной перестройки кровотока в миокарде после глобального изменения объёма коронарного русла. Поэтому при выставлении такого грозного осложнения

как ПИМ при подобных операциях необходимо крайне взвешенно анализировать клинические и лабораторные данные.

Отдельно хотелось бы отметить, что улучшение результатов ЭАЭ было связано напрямую с изменением в технике её выполнения. По мере накопления опыта и анализа результатов, которые в первые годы были не удовлетворительными, произошёл постепенный переход от «закрытой» или тракционной техники к «открытой» методике её выполнения. При этом хотелось бы обратить внимание на ряд моментов, которые сыграли ключевую роль в улучшении полученных результатов.

Во-первых, артериотомию ПМЖА необходимо выполнять за пределы диффузно изменённого участка ПМЖА. Не стоит опасаться её избыточной длины, так как всегда есть возможность первоначально вшить в артерию заплату из аутовены, а потом уже вторым этапом в неё имплантировать ЛВГА.

Во-вторых, выполнение каких-либо тракций при удалении атероматозного слепка абсолютно недопустимо. Отсутствие тракций полностью предотвращает формирование обрывков интимы, которые после восстановления кровотока могут играть роль флотирующих клапанов и способствовать тромбозу коронарной артерии.

В-третьих, крайне важно отсекаать атероматозный слепок таким образом, чтобы обязательно сохранялись все слои стенки ПМЖА. Это полностью исключает заворот интимы в просвет артерии и минимизирует риск её тромбоза.

Соблюдение этих принципов в итоге позволило не только достигнуть достоверно лучших клинических и ангиографических результатов, но и значительно увеличить объем выполняемых подобных операций. Это и объясняет большее количество наблюдений в группе «открытой» ЭАЭ по сравнению с группой «закрытой» методики.

За последние 30 лет в литературе опубликовано лишь 8 исследований, в которых приводятся результаты ЭАЭ с указанием метода её выполнения [96,

97, 112, 227]. При этом лишь только в 2-х из них подобный анализ является непосредственной их целью (таблица 47). Количество наблюдений в большинстве этих работ не превышает 100 случаев применения «открытой» методики ЭАЭ, тем не менее, только лишь в публикации Gol M.K. и соавт. из Турции показано достоверное её преимущество и по уровню летальности, и по частоте развития кардиальных осложнений. Однако в этой работе есть почти четырёхкратная разница по количеству операций в группах с преобладанием операций, выполненных по «закрытой» методике. Кроме того, всего ЭАЭ были выполнены только из бассейна ПКА. Хотя статистический анализ и показал преимущество «открытой» техники ЭАЭ, тем не менее для большей объективизации полученных результатов целесообразнее было бы провести псевдорандомизацию для устранения систематической ошибки отбора.

Таблица 47 – Исследования, в которых представлены госпитальные результаты АКШ в сочетании с коронарной эндартерэктомией за последние 30 лет

Автор (дата)	Количество случаев / техника ЭАЭ	Госпитальная летальность	Периоперационный инфаркт миокарда
Berreta L. (1992)	96 открытая	5,2%	6,3%
Christenson J.T. (1995)	106 открытая	9,4%	6,6%
Tasdemir O. (1996)	61 открытая	6,5%	8,1%
Sankar N.M. (1996)	69 открытая	10,1%	4,3%

Таблица 47 (продолжение)

Автор (дата)	Количество случаев / техника ЭАЭ	Госпитальная летальность	Периоперационный инфаркт миокарда
Gol M.K. (1999)	57 открытая 229 закрытая	8,8% 10,9%	2,5% 13,9%
Nishi H. (2005)	68 открытая 59 закрытая	2,9% 6,8%	2,9% 3,4%
Fukui T. (2005)	67 открытая	4,5%	14,9%
Kato Y. (2012)	37 открытая	2,7%	2,7%

Из представленных данных видно, что 30-дневная смертность после «открытой» ЭАЭ варьирует от 2,7% до 10,9%, а периоперационного инфаркта от 2,5% до 14,9%. При этом после 2005 года наблюдается тенденция к улучшению результатов хирургического лечения, что связано и с совершенствованием техники выполнения процедуры ЭАЭ, и, вероятнее всего, с пониманием необходимости и внедрением в практику к 2010 году антиагрегантной и антикоагулянтной терапии в послеоперационном периоде.

В данном диссертационном исследовании подобный анализ был выполнен на значительно большем количестве наблюдений чем в ранее опубликованных работах. В итоге, во-первых, были получены лучшие результаты, а во-вторых, доказано достоверное преимущество «открытой» методики выполнения ЭАЭ, о чём свидетельствуют статистически более низкие уровни госпитальной летальности (4,8% vs. 1,5%, $p < 0,001$) и частоты ПИМ (11,6% vs. 2,5%, $p < 0,001$). Таким образом, представленная в данной диссертационной работе хирургическая тактика оправдана и соответствует

сложившейся в последние годы тенденции предпочтения хирургами именно «открытой» техники ЭАЭ.

Проведение одномоментного хирургического лечения рака лёгких и патологии сердца в нашей стране на сегодня все ещё остаётся дискуссионной проблемой. Связано это не только с тяжестью и сложностью самой сочетанной патологии, но и с разобщённостью торакальной и кардиохирургии. За рубежом это одна специальность – торакальная хирургия. В России же – это два разных хирургических направления. [31, 258]. В Краснодарском крае одномоментные операции на лёгких и сердце выполняются с 2003 года в связи с открытием центра грудной хирургии, объединившим как раз обе специальности. За прошедшие 17 лет прооперировано почти 200 подобных пациентов. По мере накопления опыта подход к лечению подобных больных прошёл определённую эволюцию, однако до сих пор выбор оптимальной тактики определяется индивидуально и остаётся не всегда решённым вопросом. Существует три стратегии: 1) чрескожное коронарное вмешательство с последующей резекцией лёгкого; 2) поэтапное лечение – сначала АКШ и через 4-6 недель резекция лёгкого; 3) одновременное выполнение АКШ и резекция лёгкого [72, 218]. Каждая методика имеет свои преимущества и недостатки.

Баллонная ангиопластика с имплантацией стента является быстрым, малоинвазивным, безопасным и эффективным методом лечения ИБС, что делает его привлекательным для пациентов. Однако выполнение ЧКВ при поражении ствола левой коронарной артерии и трёхартериальном поражении в плановом порядке без острого коронарного синдрома до сих пор является крайне дискуссионной проблемой. Достоверное преимущество в этом случае имеет АКШ. В данной работе более 90% пациентов были именно с многососудистым поражением, из которых почти 40% имели гемодинамически значимое поражение ствола ЛКА. Поэтому эндоваскулярная реваскуляризация у них не рассматривалась. Тем более это касается пациентов

с диффузным атеросклерозом коронарных артерий. При данном типе поражения эффективность ЧКВ сомнительна не только в отношении отдалённых результатов, но и непосредственных. Кроме того, для последующего выполнения торакального этапа необходимо время. Рекомендуется, по крайней мере 3-месячная задержка между ЧКВ и резекцией лёгкого для необходимой минимальной эндотелизации сосуда в зоне стентирования [81, 210]. Однако по истечению этого срока всё равно риски тромбоза остаются высокими. Fernandez F.G. и соавт. показали увеличение частоты периоперационного тромбоза артерии после ЧКВ или инфаркта миокарда и смертности у пациентов со стентами по сравнению с больными без них в следствие необходимой отмены перед операцией двойной антитромботической терапии [5]. Учитывая всё это, мы приняты решения прибегнуть именно к «открытой» реваскуляризации миокарда.

При этом следует отметить, что если одномоментные операции коронарного шунтирования и резекции рака лёгкого и выполняются в мире, хоть и в не столь большом количестве, и по сути являются больше единичными, чем рутинными, то симультанные вмешательства у пациентов с диффузным коронарным атеросклерозом и вовсе не описаны в литературе. Это объясняется тем, что каждая патология сама в себе несёт повышенные риски периоперационных осложнений, не говоря уже об их сочетании. Именно поэтому подобным пациентам отказывают в хирургическом лечении. Тем не менее, есть ряд больных, отказать которым в операции крайне проблематично. В данной работе более 64% прооперированных пациентов имели клинику стенокардии напряжения III–IV функционального класса, и у каждый третьего был выявлен гемодинамически значимый стеноз ствола ЛКА. Именно тяжёлое клиническое течение ИБС, а также уже имеющийся опыт успешного выполнения реконструктивных операций на коронарных артериях и накопленный огромный опыт хирургии рака лёгкого и позволили начать заниматься подобными пациентами.

Выполнение одномоментной операции на сердце и лёгком, бесспорно, имеет свои преимущества. После кардиохирургического этапа ИК не прекращается, следовательно, отсутствует необходимость в вентиляции лёгких, они спавшиеся, появляется достаточно места для выполнения необходимого запланированного хирургического объёма. Сердце не нагружено, подвижное и компрессия его правых отделов при работе с лёгким не вызывает расстройств гемодинамики, а также натяжения шунтов с риском надрыва анастомозов. Кроме того, значительно облегчается процедура двусторонней систематической медиастинальной лимфодиссекции. Решение об одномоментном хирургическом лечении либо об этапном зависит от ряда факторов. Ключевыми из них являются локализация и распространённость онкологического процесса, тип поражения коронарного русла, а также предполагаемая длительность искусственного кровообращения. Наличие диффузного типа коронарного атеросклероза подразумевает обязательное выполнение дополнительных реконструктивных процедур на коронарных артериях, что требует значительного увеличения времени ИМ и ИК по сравнению с типичным неосложнённым АКШ. Поэтому при отборе на симультанные операции исключались пациенты, которым помимо заведомо длительного кардиохирургического этапа требовался ещё и длительный торакальный. К ним относились все больные с центральным раком лёгких, а также с периферическим процессом в нижней доле левого лёгкого. Наличие центрального рака подразумевает выполнение пневмонэктомии с лимфодиссекцией, что удлиняет торакальный этап, время ИК и достоверно повышает риск операции. Пациенты с поражением нижней доли слева исключались в связи с затруднением её резекции по анатомическому поводу – сердце как бы нависает над корнем лёгкого, его необходимо сильно смещать вправо. В результате при длительном смещении возникают желудочковые нарушения ритма. Кроме того, мешает только что пришитая левая внутренняя грудная артерия, которая находится в рабочей зоне, существует риск

повреждения анастомоза с ПМЖА. Во всех этих случаях мы отказывались от одномоментной операции, и пациентам сначала выполнялось АКШ, после чего через две – три недели проводилась резекция лёгкого. Отсутствие летальности, короткий период ИВЛ в послеоперационном периоде, а также низкий процент периоперационного инфаркта миокарда в представленной группе (5,4%) пациентов свидетельствуют о правильности выбранной тактики.

К сожалению, как уже отмечено выше, в доступной как в отечественной, так и зарубежной литературе отсутствуют публикации о выполнении симультанных вмешательств у подобных пациентов. Да и вообще работ по одномоментному лечению рака лёгкого и коронарной патологии не так много. Поэтому провести сравнительный анализ полученных результатов с аналогичными показателями не представляется возможным. Тем не менее следует отметить, что отсутствие летальности, низкий процент периоперационных коронарных и лёгочных осложнений показывает реальную возможность успешного лечения этой сложной категории пациентов с хорошим клиническим эффектом, сопоставимым с этапной хирургией. Предложенная оценка типа диффузного поражения перед операцией является ключевым фактором выбора метода реконструкции коронарного русла для достижения полной реваскуляризации миокарда. Применение ИК позволяет из стернотомного доступа успешно выполнить весь объём необходимого запланированного торакального этапа операции без ущерба для лимфодиссекции. При этом системная гепаринизация и длительное ИК не сопровождаются большим количеством геморрагических осложнений.

Таким образом, полученный результат показывает, что созданная система отбора пациентов на симультанные операции, обязательная реконструкция всего дистального русла в максимальном объёме, а также минимизация времени торакального этапа в условиях ИК лежат в основе

успеха лечения этой сложной категории больных. Конечно, представленный опыт пока небольшой. Однако выполнение симультанных операций с отдалённым клиническим анализом их эффективности в клинике продолжается. Полученные результаты позволяют наращивать их количество. Всё это в итоге позволит подтвердить не только целесообразность оперативного вмешательства у данной категории пациентов, но и определить оптимальный подход к их лечению.

Как уже отмечено выше, исследования, показывающие приемлемые непосредственные результаты реконструктивных процедур на коронарных артериях в условиях диффузного поражения, периодически появляются на протяжении последних лет. Однако их долгосрочный результат либо не проанализирован, либо ограничен небольшим количеством наблюдений и небольшим сроком наблюдения. Отдалённый же ангиографический контроль вообще представлен в единичных работах [172, 187, 189, 227, 240]. В большинстве случаев авторы отмечают выживаемость в отдалённом периоде и свободу от больших неблагоприятных сердечно-сосудистых и церебральных событий. В таблице 48 представлены отдалённые клинические результаты работ опубликованных за последние 30 лет.

Таблица 48 – Исследования, в которых представлены отдалённые результаты АКШ в сочетании с реконструктивными процедурами

Автор (дата)	Срок наблюдения	Отдалённая выживаемость	Свобода от МАССЕ	Свобода от стенокардии
Berreta L. (1992)	3 года	86,8%	-	-
Christenson J.T. (1995)	26,5 мес.	92,2%	79–87%	

Таблица 48 (продолжение)

Автор (дата)	Срок наблюдения	Отдалённая выживаемость	Свобода от МАССЕ	Свобода от стенокардии
Tasdemir O. (1996)	75,6 мес.	94±5%	-	42,7±15,6 мес.
Nishi H. (2005)	41,7–64,6 мес.	90,7% «открытая» 74% «закрытая» <i>p=0,1</i>	-	85,2% «открытая» 76,6% «закрытая» <i>p >0,05</i>
Fukui T. (2005)	21,2±10 мес.	88%	82,9%	
Kato Y. (2012)	9,5±3,1 г.	74%	66%	82%
Bitan O. (2016)	6,9 лет	84,2% «открытая» 85,4% «закрытая» <i>p=0,28</i>	-	-
Qiu Z. (2018)	41,8±21,4 мес.	71–88%	-	-
Shehada S-E (2019)	83±67 мес.	77,7%	63,3%	60,7%

Как следует из представленных данных, только в двух исследованиях изучены отдалённые результаты на большом, сопоставимом с обсуждаемой диссертационной работой, сроке наблюдения. В большинстве же опубликованных работ этот период не превышает 3 лет.

В диссертационной работе сравнительный анализ отдалённых результатов различных вариантов реконструктивных процедур как в сочетании с ЭАЭ, так и без неё был проведён в среднем через 94 [38; 180] месяца в группе ЭАЭ и 96 [36; 180] месяцев после операции во второй группе и на значительно большем количестве наблюдений. В совокупности в исследование вошло 930 больных из обеих групп, что составило 86% от общего числа прооперированных пациентов из обеих групп. Полученная отдалённая выживаемость не имела межгрупповых различий и составила 81,6% (95% ДИ: 78,1–86,2%) в группе ЭАЭ и 83,2% (95% ДИ: 74,5–89,3%) во второй группе соответственно. Эти показатели сопоставимы с аналогичными данными из ранее опубликованных исследований, представленных в таблице 40. Таким образом, у пациентов с тяжёлым диффузным коронарным атеросклерозом оба метода реконструкции могут быть успешно применены со схожими отдалёнными результатами.

Что касается структуры летальности, то кардиальные и цереброваскулярные причины (ОНМК, терминальная стадия ХСН, повторный инфаркт миокарда, полиорганная недостаточность на фоне декомпенсации хронической артериальной недостаточности) в равной степени преобладают в обеих группах. Все эти причины являются прямым следствием исходной высокой коморбидности пациентов. До операции у каждого четвёртого пациента в обеих группах имелся мультифокальный атеросклероз, более 60% были курильщиками и почти 40% страдали сахарным диабетом 2 типа. Это всё хронические состояния, имеющие тенденцию к постоянному прогрессированию, что соответствует полученным нами данным. Уровень свободы от МАССЕ также достоверно не отличался по группам 68,3 [95% ДИ: 62,3–74,4] мес. vs. 64,7 [95% ДИ: 61,2–70,1] мес. $p=0,462$, в то время как кардиальная летальность (3,2% (n-12) vs. 1,8% (n-10), $p=0,032$) и свобода от неё достоверно были выше в группе ЭАЭ - 97,4% (95% ДИ: 95–99%) против 94,2% (95% ДИ: 90–94%) $p=0,032$. Согласно опять же данным таблицы 40,

свобода от больших неблагоприятных сердечно-сосудистых событий представлена далеко не всех исследованиях, но тем не менее в сроки до 10 лет составляет 63–66%, а кардиальная летальность - от 3 до 13%, что совпадает с полученным в диссертационной работе результатом.

Сохраняющееся мнение хирургов о недолговечном функционировании шунтов в отдалённом периоде является одной из ключевых причин в отказе от АКШ у пациентов с диффузным типом коронарного атеросклероза. Основываются они на единичных работах 30-летней давности, в которых процент выполненных КШГ не превышает 25% [38, 119, 159, 182, 188, 96]. Согласно исследованиям же, опубликованным за последние 10 лет, проходимость ЛВГА после ЭАЭ или же реконструктивных процедур без неё в отдалённом периоде варьирует от 78% до 96,6%, а венозных кондуитов от 64% до 88% (таблица 49) [88, 97, 172, 187].

Таблица 49 – Исследования, в которых представлены ангиографические отдалённые результаты АКШ в сочетании с реконструктивными процедурами за последние 10 лет

Автор (дата)	Время выполнения КШГ	Число пациентов	Пройодимость	
			ЛВГА	венозных шунтов
Kato Y. (2012)	10,2±2,2 лет	7	100%	-
Nishigawa K. (2017)	13±6 мес.	148	96,2%	87,8%
Qiu Z. (2018)	3 года	87	78,2%	64,8%
Shehada S-E (2019)	43±49 мес.	112	94,4%	80%

Таблица 49 (продолжение)

Автор (дата)	Время выполнения КШГ	Число пациентов	Проходимость	
			ЛВГА	венозных шунтов
Shen J.Q. (2019)	23,6±9,2 мес.	59	88,1%	83%

В диссертационной работе ангиографический контроль был выполнен у 77,5% больных из группы ЭАЭ и 66,6% из второй группы, что в итоге составило 653 пациента. Это значительно превышает количество выполненных шунтографий как в представленных в таблице 41, так и в более ранних публикациях. Проведённый анализ показал достоверное преимущество проходимости ЛВГА в группе реконструктивных процедур без удаления атероматозных бляшек - 95,2% (95% ДИ: 93,1–98,4%) vs. 87,5% (95% ДИ: 84,3–91,4%) в группе ЭАЭ, $p < 0,001$, в то время как значимых межгрупповых различий в проходимости венозных шунтов выявлено не было - (72,9% (95% ДИ: 69,4–82,1%) vs. 75,4% (95% ДИ: 70,2–85,1%) $p=0,493$.

Лишь в единственной работе из Японии коллектива авторов под руководством Kato Y., опубликованной в 2012 году, проходимость ЛВГА после ЭАЭ из ПМЖА составила 100%. Однако в этом исследовании было выполнено всего 7 шунтографий. И у всех 7 маммарокоронарный шунт и ПМЖА оказались проходимы. Поэтому, принимая во внимание крайне низкое количество выполненных КШГ, ориентироваться на представленный результат, оценивая собственные результаты, не совсем верно.

Таким образом, полученные в диссертационной работе показатели ангиографического контроля полностью коррелируют с аналогичными данными, опубликованными за последние годы, и свидетельствуют о хорошей отдалённой проходимости артериальных шунтов вне зависимости от метода реконструкции коронарного русла, даже несмотря на более низкую проходимость ЛВГА в группе ЭАЭ.

Представленные ангиографические результаты полностью согласуются с отдалёнными клиническими результатами операций. В обеих группах преобладают асимптомные пациенты. Это подтверждается отсутствием реАКШ и небольшой потребностью в ЧКВ в отдалённом периоде. Кроме того, в обеих группах ангиопластика со стентированием выполнялась преимущественно либо в ранее не шунтированных артериях, либо в венозных кондуитах в связи с развитием в них инволюционных процессов. Частота реинтервенций после АКШ в сочетании с ЭАЭ или без неё, согласно работам зарубежных авторов, за последние 10 лет составляет от 8,5% до 20,7%, что также совпадает со полученными в диссертационной работе результатами [88, 96, 97, 172, 187].

Основная цель АКШ – уменьшение симптомов стенокардии и обеспечение приемлемого качества жизни. Полученные в диссертационном исследовании результаты полностью соответствуют поставленной задаче. В обеих группах пациентов на большом сроке наблюдения был получен статистически значимый регресс стенокардии, который коррелирует с достоверным повышением толерантности к физическим нагрузкам, хорошим долгосрочным функционированием артериальных шунтов и приемлемым венозных. Отсутствие достоверной статистической разницы по этим показателям, а также по уровню общей выживаемости и свободе от МАССЕ говорит о том, что оба метода реконструкции коронарного русла в равной степени являются эффективными в достижении полной реваскуляризации миокарда с хорошим пролонгированным клиническим эффектом.

Как уже было отмечено выше, прогноз для пациентов с диффузным коронарным атеросклерозом, которым отказали во всех видах реваскуляризации миокарда, неутешителен. В сроки наблюдения до 12 месяцев кардиальная летальность достигает 39,2%, частота развития острого нефатального инфаркта миокарда - 37,2% и застойной сердечной недостаточности - 5,8%. При увеличении сроков наблюдения до пяти лет

летальность возрастает уже до 61,1% [106, 130]. Принимая всё это во внимание, следует отметить, что полученные в диссертационной работе результаты отдалённой выживаемости, свободы от стенокардии и больших неблагоприятных цереброваскулярных событий выглядят более чем убедительными и могут свидетельствовать о целесообразности реконструктивных процедур при выполнении реваскуляризации миокарда, даже несмотря на повышенные периоперационные риски.

Данная диссертационная работа, несмотря на большое количество наблюдений, имеет ряд ограничений. Прежде всего, она является одноцентровым исследованием, носит ретроспективный характер, отсутствует рандомизация, а также не имеет контрольной группы пациентов. Причём отказ от включения в исследование контрольной группы сделан был целенаправленно. Сравнить результаты АКШ в условиях диффузного коронарного атеросклероза с результатами при локально-проксимальном типе поражения некорректно. Они заведомо будут лучше при обычном «неосложнённом» коронарном шунтировании без каких-либо дополнительных реконструктивных процедур. Это абсолютно несопоставимые пациенты, с различными не только условиями выполнения реваскуляризации миокарда, техникой шунтирования, но и различным исходным состоянием больных. При диффузном коронарном атеросклерозе в большинстве случаев это преимущественно возрастные больные с большим количеством самостоятельных общепризнанных факторов риска таких, как сахарный диабет, мультифокальный атеросклероз с поражением брахиоцефальных сосудов и артерий нижних конечностей, после ранее выполненных ЧКВ, с инфарктами миокарда или ОНМК в анамнезе. Кроме того, и время пережатия аорты, и время искусственного кровообращения, которые являются также независимыми факторами риска при выполнении реконструктивных вмешательств, будут достоверно превышать аналогичные показатели у пациентов с локально-проксимальным типом поражения.

Понимая всё это, сравнивать между собой результаты АКШ у этих настолько различных групп пациентов в данном исследовании не предполагалось. Несмотря на то, что и в отечественной, и зарубежной литературе публикаций, освещающих хирургическое лечение диффузного коронарного атеросклероза не так много, тем не менее, в них прослеживается аналогичный подход к дизайну исследования – все они носят ретроспективный характер с анализом результатов различных вариантов реконструктивных процедур и хирургических методик на коронарных артериях только среди пациентов с диффузным поражением венечного русла.

Ещё один фактор, лимитирующий диссертационную работу, — это отсутствие рандомизации и изучения отдалённых результатов у всего 100% объёма прооперированных пациентов. Проведение рандомизации у подобных пациентов, по сути, невозможно. При диффузном коронарном атеросклерозе метод реконструкции определяется не случайным слепым выбором, а исключительно анатомией русла, протяжённостью поражения и реваскуляризируемым бассейном. А заведомо идти на выбранный методом рандомизации вид реконструкции является ошибкой. Ведь он попросту может быть технически не исполним у конкретного пациента. Стремление его выполнить, следуя случайному выбору, в рамках проводимого рандомизированного исследования - не что иное как дискредитация метода. Аналогичная тенденция прослеживается и в публикациях зарубежных коллег. Нет ни одного рандомизированного исследования по выполнению АКШ у пациентов с диффузным поражением коронарного русла, где сравнивались бы методы реконструкции коронарного русла. Тем не менее, в диссертационной работе при выборе оптимальной тактики ЭАЭ из ПМЖА была проведена так называемая псевдорандомизация с целью исключения ошибки отбора пациентов в группы сравнения. Это было сделано в связи с большим неравенством количества случаев в группах. Выполненный статистический анализ после псевдорандомизации подтвердил достоверное преимущество

открытой методики ЭАЭ и по частоте госпитальной летальности, и по частоте развития периоперационного инфаркта миокарда.

Также отдельно хотелось бы отметить, что в течение всего периода выполнения оперативных вмешательств в рамках диссертационной работы в нашей клинике не было возможности проводить интраоперационно оценку функционирования шунтов в связи с отсутствием флоуметра. Такая возможность появилась у нас позже, уже на этапе оценки отдалённых результатов. Сегодня интраоперационная флоуметрия проводится в обязательном порядке абсолютно на всех операциях коронарного шунтирования. Опираясь на 2-летний опыт её проведения, можно с уверенностью утверждать, что она имела бы важнейшее прогностическое значение в выборе оптимального метода реконструкции коронарного русла. Тем более, что подобное исследование было опубликовано в 2019 году Shehada Sh.-E. и соавт. В этой работе статистический анализ показал, что предиктором недолговечного функционирования шунтов является скорость кровотока по ЛВГА менее 50 мл/мин. Конечно, это всего лишь одно исследование, и делать окончательные выводы в этом случае рано, тем не менее оно показывает, что начатую работу необходимо продолжать, тем более появляются всё новые направления для её изучения.

В заключение хотелось бы отметить, что, несмотря на проведённое углублённое изучение возможностей реконструктивных операций на коронарных артериях в условиях их диффузного атеросклеротического поражения, потребность в продолжении данной работы очевидна. Постоянный анализ накапливаемого опыта и отдалённой перспективы у этих пациентов должен позволить адекватно оценить применяемые в настоящее время оперативные методы лечения, предложить оптимальный подход к выбору техники реконструкции у конкретного пациента, а также будет способствовать увеличению количества подобных операций в будущем.

ВЫВОДЫ

1. Реконструктивные процедуры на коронарных артериях как с ЭАЭ, так и без неё воспроизводимы, позволяют в равной степени достигнуть полной реваскуляризации миокарда и имеют сопоставимый уровень госпитальной летальности (2,1% в группе ЭАЭ vs. 1,2% в группе без неё, $p=0,062$). Тем не менее, частота развития периоперационного инфаркта миокарда (7,1% vs. 3,4% $p=0,003$), миокардиальной недостаточности (14,7% vs. 7,4% $p=0,008$) и применения ВАБК (7,1% vs. 2,3%, $p<0,008$) в группе ЭАЭ достоверно выше по сравнению с группой реконструктивных операций без удаления атероматозных слепков.
2. Выбор метода реконструктивного вмешательства определяется шунтируемым бассейном, типом диффузного поражения коронарного русла и его протяжённостью. Разработанная классификация диффузного коронарного атеросклероза позволяет на дооперационном этапе выбрать оптимальный метод реконструкции. При дистальном сегментарном типе диффузного коронарного атеросклероза любого бассейна показано выполнение либо протяжённой шунт-пластики зоны поражения шунтируемым кондуитом, либо реконструкции по типу «заплата + ЛВГА» в случае шунтирования передней межжелудочковой артерии при большой длине зоны поражения. При тотальном дистальном диффузном типе поражения показано выполнение исключительно коронарной эндартерэктомии.
3. «Открытая» техника ЭАЭ показывает лучшие непосредственные результаты с достоверно более низким уровнем госпитальной летальности (1,5% vs. 4,8%, $p=0,0012$) и частоты развития периоперационного инфаркта миокарда (2,5% vs. 11,6%, $p<0,001$) по сравнению с «закрытой» техникой. Отдалённая выживаемость между группами «открытой» и «закрытой» техники ЭАЭ достоверно не

отличается - 81,3% [95% ДИ: 78,1; 86,4%] vs. 84,4% [95% ДИ: 81,2; 88,6%], $p=0,342$. Обе методики ЭАЭ позволяют в равной степени достигнуть достоверное уменьшение симптомов стенокардии (асимптомные пациенты – в группе «открытой» эндартерэктомии 62,9% vs. 59,1% в группе «закрытой» эндартерэктомии, $p=0,232$) с приемлемым качеством жизни и низким процентом повторных реваскуляризаций (22,1% vs. 17,5%, $p=0,232$) в отдалённом периоде. «Открытая» техника ЭАЭ обеспечивает достоверно лучшую проходимость артериальных шунтов в отдалённом периоде – 93,1% (95% ДИ: 91,4; 96,2%) vs. 80,6%, (95% ДИ: 78,3; 89,6%), $p=0,004$.

4. Статистически достоверными предикторами неблагоприятных кардиальных событий (госпитальная летальность, периоперационный инфаркт миокарда) среди пациентов обеих групп являются: женский пол (ОШ 2,16; 95% ДИ 1,72–10,5; $p=0,002$), мультифокальный атеросклероз (ОШ 3,61; 95% ДИ 1,2–7,41; $p=0,001$), ХОБЛ (ОШ 2,73; 95% ДИ 1,04–4,21; $p=0,016$), ЧКВ в анамнезе (ОШ 2,73; 95% ДИ 1,04–4,21; $p=0,016$), ПМЖА в качестве реконструируемого бассейна (ОШ 2,03; 95% ДИ 1,62–15,34; $p=0,001$). Среди пациентов из группы ЭАЭ предиктором госпитальной летальности и развития периоперационного инфаркта миокарда является «закрытая» техника - ОШ 4,32; 95% ДИ 2,13–12,81; $p=0,001$.
5. Симультанные операции при раке лёгкого в сочетании с реконструктивной хирургией на коронарных артериях при диффузном атеросклерозе воспроизводимы и позволяют достигнуть хорошего клинического эффекта сопоставимого с этапным хирургическим лечением. Отсутствие летальности, низкий уровень периоперационных осложнений (частота периоперационного инфаркта миокарда - 5,4%, пневмонии - 5,4%) и регресс стенокардии свидетельствуют, что реконструктивные процедуры как с ЭАЭ, так и без неё позволяют в

равной степени достигнуть полной реваскуляризации миокарда у пациентов с диффузным атеросклерозом и раком лёгкого. Применение искусственного кровообращения не является лимитирующим фактором и позволяет из стернотомного доступа успешно выполнить весь необходимый объём запланированного торакального этапа операции, включая билатеральную лимфодиссекцию. Достигнутый результат свидетельствует о целесообразности симультанных операций.

6. Реконструктивные процедуры на коронарных артериях как с эндартерэктомией, так и без неё в условиях диффузного атеросклероза в отдалённом периоде при среднем сроке наблюдения 94 месяца обеспечивают в равной степени высокую выживаемость – 81,6% (95% ДИ: 78,1–86,2%) vs. 83,2% (95% ДИ: 74,5–89,3%), $p=0,531$), свободу от больших неблагоприятных сердечно-сосудистых событий – 68,3 месяца (95% ДИ: 62,3–74,4) vs. 64,7 месяца (95% ДИ: 61,2–70,1), $p=0,462$ и схожий высокий уровень свободы от реинтервенций – 82,3% (95% ДИ: 78,4–89,6%) vs. 80,5% (95% ДИ: 75,3–86,1%). Статистически достоверными предикторами отдалённой летальности являются мультифокальный атеросклероз (ОШ 2,4; 95% ДИ 1,2–8,5; $p=0,025$), возраст на момент операции старше 70 лет (ОШ 3,7; 95% ДИ 1,3–11,0; $p=0,013$), ХОБЛ (ОШ 4,7; 95% ДИ 1,2–14,2; $p=0,037$) и сахарный диабет (ОШ 3,9; 95% ДИ 1,3–12,2; $p=0,021$).
7. Ангиографический контроль в отдалённом периоде показал статистически достоверное преимущество реконструктивных методик без удаления атероматозных слепков по сравнению с процедурой ЭАЭ как по проходимости артериальных кондуитов, так и венозных. Отдалённая проходимость ЛВГА во второй группе оказалась выше, чем среди пациентов, которым была выполнена ЭАЭ – 95,2% (95% ДИ: 93,1–98,4%) vs. 87,5% (95% ДИ: 84,3–91,4%), $p < 0,001$. Общая проходимость венозных шунтов межгрупповых различий не имела – 72,9% (95% ДИ:

69,4–82,1%) vs. 75,4% (95% ДИ: 70,2–85,1%) $p=0,493$. Тем не менее, проходимость венозных кондуитов к фокусным артериям, то есть к тем, которые потребовали того или иного метода реконструкции, достоверно ниже в группе ЭАЭ (10,6% vs. 3,9%, $p=0,003$).

8. Свобода от кардиальной летальности в отдалённом периоде была достоверно выше в группе реконструктивных процедур без ЭАЭ - 97,4% (95% ДИ: 95–99%) vs. 94,2% (95% ДИ: 90–94%), $p=0,032$. При этом статистически значимых межгрупповых различий по уровню свободы от стенокардии нет – 82,3% (95% ДИ: 77,2–88,4%) vs. и 80,5% (95% ДИ: 75,1–86,3%), $p=0,690$. Преобладание в обеих группах асимптомных пациентов (72,3% vs. 66,8%, $p=0,462$), приемлемые показатели кардиальной летальности и свободы от стенокардии на фоне достигнутой высокой отдалённой выживаемости свидетельствует о высокой эффективности выполненных операций и их целесообразности.

ПРАКТИЧЕСКИЕ РЕКОМЕНДАЦИИ

1. На дооперационном этапе целесообразно по коронароангиограмме оценивать диффузный коронарный атеросклероз, согласно предложенной классификации, выделяющей сегментарный диффузный тип поражения и тотальное дистальное диффузное поражение. Данная классификация на этапе подготовки к операции позволяет выбрать оптимальный метод реконструкции коронарного русла.
2. При сегментарном диффузном типе поражения рекомендовано выполнение реконструкции коронарной артерии без применения процедуры эндартерэктомии путём либо формирования анастомоза по типу протяжённой шунт-пластики, либо в случае реконструкции передней межжелудочковой артерии по типу «венозная заплата + левая внутренняя грудная артерия».
3. При сегментарном типе диффузного поражения рекомендовано «раскрывать» все дистальные стенозы с целью увеличения объёма воспринимающего русла и более высокой скорости коронарного кровотока. Учитывая исключительную роль передней межжелудочковой артерии в кровоснабжении миокарда, необходимо прибегать к сложным многоуровневым её реконструкциям вплоть до верхушки сердца.
4. При тотальном дистальном диффузном типе поражения рекомендовано выполнение коронарной эндартерэктомии. Метод эндартерэктомии определяется реконструируемым бассейном. В случае реконструкции ветвей правой коронарной или огибающей артерий рекомендовано выполнение «закрытой» эндартерэктомии. В случае реконструкции передней межжелудочковой артерии целесообразно выполнение эндартерэктомии только по «открытой» методике.

5. При выполнении «закрытой» эндартерэктомии после удаления слепка рекомендовано ретроградное введение кардиоплегического раствора с целью контроля полного его схождения «на нет». При неадекватном оттоке плегического раствора необходимо сделать дополнительную артериотомию в зоне обрыва слепка и провести удаление оставшейся бляшки с последующим восстановлением целостности артерии путём вшивания венозной заплаты.
6. При выполнении «открытой» эндартерэктомии из передней межжелудочковой артерии в обязательном порядке необходимо соблюдать следующие три принципа. Во-первых, артериотомия должна выполняться не только на всём протяжении зоны диффузного поражения, но и в обоих направлениях от него до участка, стенка которого прокалывается иглой и позволяет сформировать герметичный анастомоз. Во-вторых, при отслаивании атероматозного слепка нельзя выполнять никаких тракций ни из проксимального, ни из дистального отделов артерии. В-третьих, отсекаать атероматозный слепок необходимо под углом 45 градусов по отношению к оси артерии с обязательным сохранением всех слоёв сосудистой стенки. Для восстановления целостности артерии после удаления слепка необходимо вшить в зону реконструкции заплату из аутовены и уже в неё имплантировать левую внутреннюю грудную артерию.
7. При отборе на оперативное лечение рекомендовано с осторожностью подходить к пациентам женского пола с диффузным поражением передней межжелудочковой артерии и такими сопутствующими заболеваниями, как хроническая обструктивная болезнь лёгких, сахарный диабет и мультифокальный атеросклероз.
8. При выполнении симультанных операций при раке лёгкого и ИБС рекомендовано сначала выполнить кардиальный этап с реконструкцией коронарного русла, после чего, не останавливая искусственного

кровообращения, на параллельной перфузии перейти к торакальному этапу оперативного вмешательства.

9. С целью минимизации времени искусственного кровообращения, снижения операционных рисков неблагоприятного исхода и осложнений целесообразно отбирать на симультанные вмешательства пациентов с периферическим раком правого лёгкого. Больных с раком левого лёгкого или же центральным раком лёгких следует оперировать поэтапно.

СПИСОК ЛИТЕРАТУРЫ

1. Акчурин, Р.С. Актуальные проблемы коронарной хирургии. / Р.С. Акчурин, А.А. Ширяев. - М.: Гэотар-Мед. – 2004.
2. Акчурин, Р.С. Оценка эффективности эндартерэктомии из коронарных артерий при выполнении операций прямой реваскуляризации миокарда / Р.С. Акчурин, Я.Б. Бранд, Т.Ю. Барскова // Хирургия. Журнал им. Н. И. Пирогова. – 2003. – № 10. – С. 21–24.
3. Акчурин, Р.С. Хирургия коронарных артерий. Крайности и алгоритмы реваскуляризации / Р.С. Акчурин, А.А. Ширяев, Я.Б. Бранд // Грудная и сердечно-сосудистая хирургия. – 2001. – № 2. – С. 5–7.
4. Аортокоронарное шунтирование в сочетании с коронарной эндартерэктомией и шунт-пластикой: есть ли различия в раннем послеоперационном периоде? / Э.Р. Чарчян, А.Н. Герасимов, А.А. Скворцов [и др.] // Кардиология и сердечно-сосудистая хирургия. – 2018. – Т.11. – №5. – С. 53–59. - [doi:10.17116/kardio20181105153](https://doi.org/10.17116/kardio20181105153)
5. Белаш, С.А. Сравнительный анализ непосредственных результатов реконструктивных процедур на коронарных артериях с эндартерэктомией или без неё при диффузном коронарном атеросклерозе / С.А. Белаш, К.О. Барбухатти, В.А. Порханов // Грудная и сердечно-сосудистая хирургия. – 2019. – Т.61. – №1. – С. 45–54. - [doi:10.24022/0236-2791-2019-61-1-45-54](https://doi.org/10.24022/0236-2791-2019-61-1-45-54)
6. Белов, Ю.В. Реконструктивная хирургия при ишемической болезни сердца: автореферат дис. ... д-ра мед. наук: 14.01.26 / Белов Юрий Владимирович. – Москва, 1987. – 53 с.
7. Белов, Ю.В. Руководство по сосудистой хирургии с атласом оперативной техники / Ю.В. Белов // 2-е изд. исп. и доп. – Москва: МИА – 2011. – С.289– 290.

8. Белов, Ю. В. Эндартерэктомия из коронарных артерий при их диффузном поражении / Ю.В. Белов, Э.Б. Санай // Хирургия. – 2003. - № 10. – С. 77–83.
9. Беришвили, И.И. Сочетание трансмиокардиальной лазерной реваскуляризации с аортокоронарным шунтированием у больных ишемической болезнью сердца с нешунтабельной передней межжелудочковой ветвью. Насколько правомочен такой подход? / И.И. Беришвили, Ю.В. Игнатьева, М.Х. Семенов // Грудная и сердечно-сосудистая хирургия. – 2014. – №2. – С. 27–33.
10. Богдан, А.П. Эндартерэктомия и реконструкция передней межжелудочковой артерии: непосредственные и отдалённые результаты. / А.П. Богдан, С.А. Белаш, К.О. Барбухатти. // Вестник хирургии им. И.И. Грекова. – 2014. – Т.73. – №4. – С. 16–21.
11. Гордеев, М.Л. Результаты сочетанного использования внутренней грудной и лучевой артерий для прямой реваскуляризации миокарда / М.Л. Гордеев, К.О. Барбухатти, А.С. Гневашев // Грудная сердечно-сосудистая хирургия. – 2001. – №2. – С. 24–27.
12. Зингерман, Л. С. Коронарная эндартерэктомия при хронической коронарной недостаточности / Л.С. Зингерман, В.И. Пронин // Грудная хирургия. – 1964. – №1. – С. 97–102.
13. Коронарное шунтирование при диффузных и дистальных поражениях коронарных артерий / Р.С. Акчурин, Д.В. Саличкин, А.В. Емельянов // Кардиологический вестник. – 2015. – Т.Х. – №4. – С. 50–55.
14. Коронарное шунтирование с применением операционного микроскопа при диффузном поражении коронарного русла / Р.С. Акчурин, А.А. Ширяев, В.П. Васильев [и др.] // В книге: Сборник тезисов V юбилейного евразийского конгресса кардиологов Евразийская ассоциация кардиологов. – 2017. – С. 18.

15. Коронарное шунтирование с применением операционного микроскопа при диффузном поражении коронарного русла / Р.С. Акчурина, А.А. Ширяев, В.П. Васильев // Евразийский кардиологический журнал. – 2017. – № 3. – С. 18–19.
16. Михеев, А.А. Реконструктивные операции на коронарных артериях у больных ишемической болезнью сердца. / А.А. Михеев, В.М. Клюжев, В.Н. Ардашев. – Москва: Медпрактика-М. – 2001. – С. 7–16.
17. Михеев, А.А. Резекция стенозированного участка правой коронарной артерии с наложением анастомоза «конец-в-конец» у больной с ранней постинфарктной стенокардией. / А.А. Михеев // Грудная и серд-сосуд. хирургия. – 1994. – №1. – С. 67–68.
18. Прогностическое значение многократного стентирования коронарных артерий при последующем аортокоронарном шунтировании / Л.А. Бокерия Л.А., В.Ю. Мерзляков, М.Д. Алшибая [и др.] // Грудная и сердечно-сосудистая хирургия. – 2009. – №4. – С. 33–36.
19. Работников, В.С. Хирургия ишемической болезни сердца / В.С. Работников, Д.Г. Иоселиани // Сердечно-сосудистая хирургия. – Москва: Медицина. – 1988. – С. 171–177.
20. Работников, В. С. Эндартерэктомия с аортокоронарным шунтированием в хирургическом лечении ишемической болезни сердца / В.С. Работников, Э.Н. Казаков, Т.В. Василидзе // Клиническая хирургия. – 1979. - №9. – С. 49–52.
21. Работников, В. С. Состояние дистального русла венечных артерий сердца у больных ишемической болезнью сердца / В.С. Работников, Д.Г. Иоселиани // Клиническая хирургия. – 1978. – №4. – С. 41–44.
22. Ранние и отдалённые результаты коронарного шунтирования у пациентов со стентированием коронарных артерий в анамнезе / Р.С. Акчурина, А.А. Ширяев, В.П. Васильев // Кардиология и сердечно-

- сосудистая хирургия. – 2016. – Т.9. - №4. – С. 11–16. - [doi:10.17116/kardio20169411-16](https://doi.org/10.17116/kardio20169411-16)
23. Результаты аортокоронарного шунтирования у пациентов с диффузным поражением коронарных артерий / А.В. Молочков, Е.Н. Александрова, И.В. Жбанов, Б.В. Шабалкин // Бюллетень НЦССХ им. А. Н. Бакулева РАМН. – 2005. – № 3. – С. 38.
24. Результаты выполнения пластики коронарных артерий после открытой и комбинированной эндартерэктомии у пациентов с тяжёлыми формами ишемической болезни сердца / Я.Б. Бранд, И.М. Долгов, М.Х. Мазанов и др. // Кардиология и сердечно-сосудистая хирургия. – 2010. – №2. – С. 12–15.
25. Ротационная эндартерэктомия в лечении атеросклеротического поражения коронарных артерий / А.Г. Осиев, Д.Д. Зубарев, М.А. Верещагин, Е.И. Кретов // Международный журнал интервенционной кардиоангиологии. – 2011. – № 24. – С. 98.
26. Соловьёв, Г.М. Пластика правой коронарной артерии и её устья аутоперикардом у больных с нестабильной стенокардией. / Г.М. Соловьёв, А.А. Михеев, А.А. Клембовский // Кардиология. – 1990. – №7. – С. 29–31.
27. Современные тенденции в коронарной хирургии / Р.С. Акчурин, А.А. Ширяев, В.П. Васильев // Патология кровообращения и кардиохирургия. – 2017. - №21(3s.). – С. 34–44. - [doi:10.21688/1681-3472-2017-3S-34-44](https://doi.org/10.21688/1681-3472-2017-3S-34-44)
28. Трудности выбора объёма реваскуляризации при лечении ишемической болезни сердца у пациента с высоким риском / Ю.Л. Шевченко, Л.В. Попов, В.А. Батрашов [и др.] // Вестник национального медико-хирургического центра им. Н.И. Пирогова. – 2015. – №4. – С. 134–136.
29. Шабалкин, Б.В. Расширенный подход в хирургическом лечении осложнённых форм ишемической болезни сердца. / Б.В. Шабалкин, И.В.

- Шабанов, А.Г. Кротовский // II Всерос. Съезд серд.-сосуд. хирургов. – С.-П. – 1993. – С. 56–57.
30. Хирургическое лечение тяжёлых форм ишемической болезни сердца / В.И. Бураковский, В.С. Работников, Э.Н. Казаков, Л.М. Фитилева // Кардиология. – 1975. – №7. – С. 3–8.
31. Хирургическое лечение онкологических больных с выраженной сердечно-сосудистой патологией / М.И. Давыдов, Р.С. Акчурин, С.С. Герасимов [и др.] // Вестник Российской академии медицинских наук. – 2004. – №12. – С. 3–6.
32. Чернявский А.М., Бобошко А.В., Хапаев С.А. Способ комплексной реваскуляризации миокарда при поражении дистального коронарного русла. Пат. 2196516 Российская Федерация, МПК А 61 В 17/00. заявитель и патентообладатель Новосибирск, научно-исслед. ин-т патологии кровообращения. – № 2000131736/09; заявл. 03.07.00; опубл. 20.01.03.
33. 2014 ESC/EACTS Guidelines on myocardial revascularization: The Task Force on Myocardial Revascularization of the European Society of Cardiology (ESC) and the European Association for Cardio-Thoracic Surgery (EACTS) Developed with the special contribution of the European Association of Percutaneous Cardiovascular Interventions (EAPCI) / P. Kolh, S. Windecker, F. Alfonso [et al.] // Eur. J. Cardiothorac. Surg. – 2014. – Vol. 46. – P. 517–592. - [doi: 10.1093/ejcts/ezu366](https://doi.org/10.1093/ejcts/ezu366).
34. Acute thrombosis after endarterectomy of stented left anterior descending artery / T. Uchimuroa, T. Fukuib, W. Miharaa, S. Takanashi // Inter. Cardio. Vasc. Thorac. Surg - 2009. – Vol. 8. – №6. – P. 663-665. – [doi:10.1510/icvts.2008.201194](https://doi.org/10.1510/icvts.2008.201194)
35. A mechanistic analysis of the role of microcalcifications in atherosclerotic plaque stability: potential implications for plaque rupture / N. Maldonado, A. Kelly-Arnold, Y. Vengrenyuk [et al.] // Am. J. Physiol. Heart. Circ. Physiol. – 2012. – Vol. 303. – P. 619– 628. - [doi: 10.1152/ajpheart.00036.2012](https://doi.org/10.1152/ajpheart.00036.2012).

36. A Novel coronary artery bypass graft design of sequential anastomoses. / F. Kabinejadian, L.P. Chua, D.N. Ghista // *Ann. Biomed. Eng.* – 2010. – Vol. 38. – №10. – P. 3135-3150. - [doi: 10.1007/s10439-010-0068-5](https://doi.org/10.1007/s10439-010-0068-5).
37. A numerical study of blood flow in coronary artery bypass graft side-to-side anastomoses. / M. Bonert, J.G. Myers, S. Fremes // *Ann. Biomed. Eng.* – 2002. – Vol. 30. – №5. – P. 599–611. - [doi: 10.1114/1.1481052](https://doi.org/10.1114/1.1481052).
38. Adjunct coronary endarterectomy increases myocardial infarction and early mortality after coronary artery bypass grafting: a meta-analysis / E. Soylu, L. Harling, H. Ashrafian H. [et al.] // *Interactive CardioVascular and Thoracic Surgery.* – 2014. – Vol. 19. – P. 462–473. - [doi: 10.1093/icvts/ivu157](https://doi.org/10.1093/icvts/ivu157).
39. Adjunct endarterectomy of the left anterior descending coronary artery / N. Shapira, F.J. Lumia, J. S. Gottdiener [et al.] // *Ann. Thorac. Surg.* – 1988. – Vol. 46. – P. 289–296.
40. Adverse events in coronary artery bypass graft (CABG) trials: a systematic review and analysis / L. Nalysnyk, K. Fahrback, M.W. Reynolds [et al.] // *Heart.* – 2003. – Vol. 89. – №7. – P. 767–772. - [doi:10.1136/heart.89.7.767](https://doi.org/10.1136/heart.89.7.767).
41. American College of Cardiology/American Heart Association Task Force on Practice Guidelines; ACC/AHA/SCAI Writing Committee to Update the 2001 Guidelines for Percutaneous Coronary Intervention. ACC/AHA/SCAI 2005 Guideline Update for Percutaneous Coronary Intervention-Summary Article: A Report of the American College of Cardiology/American Heart Association Task Force on Practice Guidelines (ACC/AHA/SCAI Writing Committee to Update the 2001 Guidelines for Percutaneous Coronary Intervention) / S.C. Jr. Smith, T.E. Feldman, J.W. Jr. Hirshfeld [et al.] // *J. Am. Coll. Cardiol.* – 2006. – Vol. 47. – №1. – P. 216–235. – [doi: 10.1161/CIRCULATIONAHA.105.170815](https://doi.org/10.1161/CIRCULATIONAHA.105.170815).
42. Angiographic assessment of graft patency after coronary endarterectomy / J. Goldstein, E. Coope, A. Saltups, J. Boxall // *J. Thorac. Cardiovasc. Surg.* – 1991. – Vol. 102. – P. 539–544.

43. Angiographic assessment of graft patency after coronary endarterectomy / J. Goldstein, E. Coope, A. Saltups, J. Boxall // J. Thorac. Cardiovasc. Surg. – 1991. – Vol. 102. – P. 539–544.
44. Angioscopic evaluation of intravascular morphology after coronary endarterectomy / B.E. Keogh, B.P. Bistrup, K.M. Taylor, R.N. Sapsford // Ann. Thorac. Surg. – 1991. – Vol. 52. – P. 766–771.
45. Anti-coagulation therapy following coronary endarterectomy in patient with coronary artery bypass graft / H.R. Vafaey, M. Salehi, M.T. Omran [et al.] // Caspian J. Intern. Med. – 2018. – Vol. 9. – №1. – P. 27-31. - [doi:10.22088/cjim.9.1.27](https://doi.org/10.22088/cjim.9.1.27)
46. Asimakopoulos, G. Outcome of coronary endarterectomy: a case-control study / G. Asimakopoulos, K.M. Taylor, C.P. Ratnatunga C.P. // Ann. Thorac. Surg. – 1999. – Vol. 67. – P. 989–993. - [doi: 10.1016/s0003-4975\(99\)00094-6](https://doi.org/10.1016/s0003-4975(99)00094-6).
47. Bailey, C.P. Survival after coronary endarterectomy in man. / C.P. Bailey, A. May, W.M. Lemon // J. Am. Med. Assoc. – 1957. – Vol.164. – P. 641 – 46.
48. Barmada, B. Gas endarterectomy with distal bypass of the coronary arteries / B. Barmada, E.B. Diethrich // Heart lung. – 1975. – Vol. 4. – №3. – P. 397–401.
49. Barner, H.B. The internal mammary artery as a free graft / H.B. Barner // J. Thorac. Cardiovasc. Surg. – 1973. – Vol. 66. – P. 219 – 221.
50. Bedi, H.S. Endarterectomy on beating heart / H.S. Bedi, M.S. Kalkat // Ann. Thorac. Surg. – 2000. – Vol. 70. – P. 338 – 340. - [doi: 10.1016/s0003-4975\(00\)01518-6](https://doi.org/10.1016/s0003-4975(00)01518-6).
51. Benoit, P. Controle angiografique à long terme des pontages aortocoronaries rqualisqs au cours de l'insuffisance coronaire aigue. / P. Benoit, G. Gay, G. Gerbaux // Coeur. – 1978. – Vol. 9. – №2. – P. 629-632.
52. Beretta, L. Coronary endarterectomy (blind and open) associated with bypass. Experience in 143 patients. / L. Beretta, P. Fundaro, C. Santoli // G. Ital. Cardiol. – 1987. – Vol. 17ю – №6. – P. 484-90.

53. Berman, D.S. Prognostic value of multidetector coronary computed tomographic angiography for prediction of all-cause mortality / D.S. Berman, T.Q. Callister // *J. Am. Coll. Cardiol.* – 2007. – Vol. 50. – P. 1161–1170. – doi: [10.1016/j.jacc.2007.03.067](https://doi.org/10.1016/j.jacc.2007.03.067)
54. Bezon, E. Coronary artery reconstruction: optimal technique of coronary endarterectomy. / E. Bezon // *Ann. Thorac. Surg.* – 2006. – Vol.82. – P. 2341–2.
55. Bilateral skeletonized mammary artery grafting: Experience with 560 consecutive patients / O. Bical, E. Braunberg, M. Fisher [et al.] // *Eur. Cardiothorac. Surg.* – 1996. – Vol. 10. – P. 971 – 976 – doi: [10.1016/s1010-7940\(96\)80399-x](https://doi.org/10.1016/s1010-7940(96)80399-x).
56. Bomb, R. Dual antiplatelet therapy after coronary artery bypass grafting in the setting of acute coronary syndrome / R. Bomb, C.S. Oliphant, R.N. Khouzam // *Am. J. Cardiol.* – 2015. – Vol. 116. – P. 148–54. - doi: [10.1016/j.amjcard.2015.03.050](https://doi.org/10.1016/j.amjcard.2015.03.050).
57. Bonetti, P.O. Endothelial dysfunction: a marker of atherosclerotic risk / P.O. Bonetti, L.O. Lerman, A. Lerman // *Arterioscler. Thromb. Vasc. Biol.* – 2003. – Vol. 23. – №2. – P. 168–75. - doi: [10.1161/01.atv.0000051384.43104.fc](https://doi.org/10.1161/01.atv.0000051384.43104.fc).
58. Bourassa, M.G. Progression of coronary arterial disease after aortocoronary bypass grafts. / M.G. Bourassa, C. Goulet, G. Lesperance // *Circulation.* – 1973. – Vol. 48. – №3. – P. 127-130.
59. Brenowitz, J. B. Coronary artery bypass grafting for the third time or more. Results of 150 consecutive cases / J.B. Brenowitz, K.L. Kayser, W.D. Jhonson // *Circulation.* – 1988. – Vol. 78. – P. 1166–1170.
60. Brenowitz, J. B. Triple vessel coronary artery endarterectomy and reconstruction: results in 144 patients / J.B. Brenowitz, K.L. Kayser, W.D. Jhonson // *J. Am. Coll. Cardiol.* – 1988. – Vol. 11. – P. 706–711.

61. Brenowitz, K.L. Results of coronary artery endarterectomy and reconstruction. / J.B. Brenowitz, K.L. Kayser, W.D.J. Johnson // *Thorac. Cardiovasc. Surg.* – 1988. – Vol.95. – P. 1–10.
62. Bypass grafting with coronary endarterectomy: immediate and long-term results / G. Marinelli, B. Chiappini, M. Di Eusanio [et al.] // *J. Thorac. Cardiovasc. Surg.* – 2002. – Vol. 124. – №3. – P. 553–60. - [doi: 10.1067/mtc.2002.124670](https://doi.org/10.1067/mtc.2002.124670).
63. Bypass grafting with coronary endarterectomy: immediate and long-term results / G. Marinelli, B. Chiappini, M. Di Eusanio [et al.] // *J. Thorac. Cardiovasc. Surg.* – 2002. – Vol. 124. – P. 553–60. - [doi: 10.1067/mtc.2002.124670](https://doi.org/10.1067/mtc.2002.124670).
64. Calafiore, A.M. Composite arterial conduits for a wider arterial myocardial revascularization // A.M. Calafiore, C.G. Di Giammarco, N. Luciani // *Ann. Thorac. Surg.* – 1994. – Vol. 58. – P. 185 – 190. – [doi: 10.1016/0003-4975\(94\)91097-9](https://doi.org/10.1016/0003-4975(94)91097-9).
65. Chang, Y. Early results of the advanced coronary endarterectomy combined with CABG in the treatment of coronary artery occlusive disease / Y. Chang, C.T. Shih, S.T. Lai // *Chung. Hua. I. Hsueh. Tsa. Chih.* – 1994. – Vol. 54. – №3. – P. 156-159.
66. Changes over time in risk profiles of patients who undergo coronary artery bypass graft surgery: the Veterans Affairs Surgical Quality Improvement Program (VASQIP) / L.D. Cornwell, S. Omer, T. Rosengart [et al.] // *JAMA Surg.* – 2015. – Vol. 150. – №4. – P. 308– 5. - [doi: 10.1001/jamasurg.2014.1700](https://doi.org/10.1001/jamasurg.2014.1700).
67. Clinical results of sequential and "Y" grafting with the internal mammary artery / T. Masuda, Y. Tanimoto, Y. Kobayashi [et al.] // *Nihon Kyobu Geka Gakkai Zasshi.* – 1990. – Vol. 38. – №7. – P. 1168 – 1171.
68. Closed endarterectomy for diffuse right coronary artery disease: early results with angiographic controls / N. Erdil, E.N. Cetin, S. Kucuker [et al.] // *J.*

- Cardiovasc. Surg. – 2002. – Vol. 17. – P. 261-266. - [doi: 10.1111/j.1540-8191.2001.tb01137.x](https://doi.org/10.1111/j.1540-8191.2001.tb01137.x).
69. Closed endarterectomy for diffuse right coronary artery disease: early results with angiographic controls / N. Erdil, E. Cetin, S. Kucuker [et al.] // J. Cardiovasc. Surg. – 2002. – Vol. 17. – P. 261–266. - [doi: 10.1111/j.1540-8191.2001.tb01137.x](https://doi.org/10.1111/j.1540-8191.2001.tb01137.x)
70. Closed endarterectomy for diffuse right coronary artery disease: early results with angiographic controls / E.N. Cetin, S. Kucuker, U. Demirkilic [et al.] // CardSurg. – 2002. – Vol. 17. – P. 261—266. – [doi:10.1111/j.1540-8191.2001.tb01137.x](https://doi.org/10.1111/j.1540-8191.2001.tb01137.x).
71. Combination antithrombotic therapy in unstable rest angina and non- Q-wave infarction in nonprior aspirin users. Primary end points analysis from the ATACS trial. Antithrombotic therapy in acute coronary syndromes research group / M. Cohen, P.C. Adams, G. Parry [et al.] // Circulation. – 1994. – Vol. 89. – P. 81–8. - [doi: 10.1161/01.cir.89.1.81](https://doi.org/10.1161/01.cir.89.1.81).
72. Combined off-pump coronary artery bypass grafting and lung resection in patients with lung cancer accompanied by coronary artery disease / A. Yeginsu, M. Vayvada, B.C. Karademir [et al.] // Braz. J. Cardiovasc. Surg. – 2018. – Vol. 33. – №5. – P. 483–489. – [doi:10.21470/1678-9741-2018-0126](https://doi.org/10.21470/1678-9741-2018-0126)
73. Comparison of coronary angiographic findings in diabetic and non-diabetic women in Upper Egypt with non-ST segment elevation myocardial infarction / K.A. Maghany, M.S. El Baz, A.B. El Seddik Tammam, M.M. Abdel Hakeem // J. Am. Sci. – 2013. – Vol. 9. – №1. – P. 461–468. – [doi: 10.7537/marsjas090113.67](https://doi.org/10.7537/marsjas090113.67)
74. Comparison of hyperemic efficacy between central and peripheral venous adenosine infusion for fractional flow reserve measurement / M.K. Seo, B.K. Koo, J.H. Kim [et al.] // Circ. Cardiovasc. Interv. – 2012. – Vol. 5. – P. 401–405. - [doi: 10.1161/CIRCINTERVENTIONS.111.965392](https://doi.org/10.1161/CIRCINTERVENTIONS.111.965392).

75. Comparison of off-pump and on-pump coronary endarterectomy for patients with diffusely diseased coronary arteries: early and midterm outcome. / Z. Qiu, X. Chen, Y. Jiang [et al.] // *J. Cardiothorac. Surg.* – 2014. – Vol. 9. – P. 186. – [doi:10.1186%2Fs13019-014-0186-5](https://doi.org/10.1186%2Fs13019-014-0186-5)
76. Complete myocardial revascularization confers a larger clinical benefit when performed with state-of-the-art techniques in high-risk patients with multivessel coronary artery disease: a meta-analysis of randomized and observational studies / M. Zimarino, F. Ricci, M. Romanello [et al.] // *Catheter. Cardiovasc. Interv.* – 2016. – Vol. 87. – P. 3–12. - [doi: 10.1002/ccd.25923](https://doi.org/10.1002/ccd.25923).
77. Contribution to technique of endarterectomy of the right coronary artery / J. Harrer, P. Zacek, V. Lonsky [et al.] // *Acta Medica (Hradec Kralove)*. – 1996. – Vol. 39. – №4. – P. 155–158.
78. Coronary angioplasty of diffuse coronary artery disease. / E. Coudreau, G. Di Sciascio, K. Kelly [et al.] // *Am. Heart. J.* – 1991. – Vol. 121. – P. 12–19.
79. Coronary artery bypass grafting without cardiopulmonary bypass using the Octopus method (results in the first one hundred patients) / E.N. Jansen, C. Borst, J.R. Lahpor [et al.] // *J. Thorac. Cardiovasc. Surg.* – 1998. – Vol. 116. – P. 60–67. - [doi:10.1016/S0022-5223\(98\)70243-0](https://doi.org/10.1016/S0022-5223(98)70243-0).
80. Coronary artery endarterectomy: a method of myocardial preservation / R.H. Johnston, R. Garcia-Rinaldi, Jr. M. Wall // *J. Tex. Med.* – 1993. – Vol. 89. – P. 56–62.
81. Coronary artery reconstruction for extensive coronary disease: 108 patients and two-year follow-up. / J.A. Barra, F. Bezon, P. Mondine [et al.] // *Ann. Thorac. Surg.* – 2000. – Vol. 70. – P. 1541–5. - [doi:10.1016/s0003-4975\(00\)01918-4](https://doi.org/10.1016/s0003-4975(00)01918-4)
82. Coronary artery reconstruction for extensive coronary disease: 108 patients and two-year follow-up / J.A. Barra, E. Bezon, Ph. Mondine [et al.] // *Ann. Thorac. Surg.* – 2000. – Vol. 70. – P. 1541–5. - [doi: http://dx.doi.org/10.1016/S0003-4975\(00\)01918-4](http://dx.doi.org/10.1016/S0003-4975(00)01918-4)

83. Coronary computed tomography angiography derived fractional flow reserve and plaque stress / B.L. Norgaard, J. Leipsic, B.K. Koo [et al.] // *Curr. Cardiovasc Imaging. Rep.* – 2016. – Vol. 9. – P. 2. - [doi:10.1007/s12410-015-9366-5](https://doi.org/10.1007/s12410-015-9366-5)
84. Coronary CT angiography derived morphological and functional quantitative plaque markers correlated with invasive fractional flow reserve for detecting hemodynamically significant stenosis / C. Tesche, C.N. De Cecco, D. Caruso [et al.] // *J. Cardiovasc. Comput. Tomog.* – 2016. – Vol. 10. – P. 199–206. - [doi: 10.1016/j.jcct.2016.03.002](https://doi.org/10.1016/j.jcct.2016.03.002)
85. Coronary endarterectomy and bypass grafting without cardiopulmonary bypass / C.G. Reyna, S.D. Garrido, T.S. Luna, A.R. Sánchez // *Rev. Esp. Cardiol.* – 2003. – Vol. 56. – P. 515–518. - [https://doi.org/10.1016/S0300-8932\(03\)76908-5](https://doi.org/10.1016/S0300-8932(03)76908-5)
86. Coronary endarterectomy for diffuse extensive coronary artery disease / K. Padhy, S.B.R. Narasimham, G.S.R.C. [et al.] // *Ind. J. Thoracic. Cardiovasc. Surg.* – 2005. – Vol. 21. – P. 251–255. - [doi:10.1007/s12055-005-0001-y](https://doi.org/10.1007/s12055-005-0001-y)
87. Coronary endarterectomy for diffuse extensive coronary artery disease / K. Padhy, S.B.R. Narasimham, M.S. Moharaj [et al.] // *IJTCVS.* – 2005. – Vol. 21. – P. 251–255. - [doi: 10.1007/s12055-005-0001-y](https://doi.org/10.1007/s12055-005-0001-y)
88. Coronary endarterectomy for diffusely diseased coronary artery: An ace in the hole in coronary artery surgery / K. Nishigawa, T. Fukui, J. Takaki, S. Takanashi // *JTCVS Techniques.* – 2021. – Published: March 20, 21. – [doi: 10.1016/j.xjtc.2021.03.018](https://doi.org/10.1016/j.xjtc.2021.03.018)
89. Coronary endarterectomy on beating heart: is it worth doing? / A.K. Darwazah, R.A. Abu Sham'a, I.H. // *J. Card. Surg.* – 2007. – Vol. 1. – P. 69-72. - [doi:10.1111/j.1540-8191.2006.00347.x](https://doi.org/10.1111/j.1540-8191.2006.00347.x)
90. Coronary endarterectomy or patch angioplasty for diffuse left anterior descending artery disease / O. Bitan, P.A. Pirundini, E. Leshem [et al.] //

- Thorac. Cardiovasc. Surg. – 2017. (e-pub ahead of print). - [doi:10.1055/s-0037-1600918](https://doi.org/10.1055/s-0037-1600918)
91. Coronary endarterectomy revisited: mid-term angiographic results / F. Dagenais, R. Cartier, J.M. Farinas [et al.] // Can. J. Cardiol. – 1998. – Vol. 14. – P. 1121–1125.
 92. Coronary Endarterectomy with Beating Heart in Patients with Diffuse Atheromatous Coronary Artery Disease and Poor Ventricular Function: Early and Midterm Results / A.S. Kunt, O.T. Darcin, R. Demirbag, M.H. Andac // Heart Surg. Forum. – 2008. – Vol. 3. – P. E124-8. - [doi: 10.1532/hsf98.20041165](https://doi.org/10.1532/hsf98.20041165).
 93. Coronary endarterectomy with beating heart in patients with diffuse atheromatous coronary artery disease and poor ventricular function: early and midterm results / A.S. Kunt, O.T. Darcin, R. Demirbag, M.H. Andac // Heart Surg. Forum. – 2005. – Vol. 8. – №3. – P. E124– 8. - [doi: 10.1532/hsf98.20041165](https://doi.org/10.1532/hsf98.20041165).
 94. Coronary endarterectomy with off-pump coronary artery bypass surgery / S. Eryilmaz, M.B. Inan, N.T. Eren [et al.] // Ann. Thorac. Surg. – 2003. – Vol. 75. – №3. – P. 865–869. - [doi:10.1016/S0003-4975\(02\)04500-9](https://doi.org/10.1016/S0003-4975(02)04500-9)
 95. Coronary Endarterectomy: a Case Control Study and Evaluation of Early Patency Rate of Endarterectomized Arteries / M.A.C.D. Costa, A.L. Betero, J. Okamoto [et al.] // Braz. J. Cardiovasc. Surg. – 2020. – Vol. 35. – №1. – P. 9 – 15. – [doi:10.21470/1678-9741-2018-0402](https://doi.org/10.21470/1678-9741-2018-0402)
 96. Coronary endarterectomy: an old tool for patients currently operated on with coronary artery bypass grafting. Long-term results, risk factor analysis / P. Nardi, M. Russo, G. Saitto [et al.] // Polish J. Thorac. Cardiovasc. Surg. – 2018. – Vol. 15. – №4. – P. 219 – 226. – [doi:10.5114/kitp.2018.80917](https://doi.org/10.5114/kitp.2018.80917)
 97. Coronary endarterectomy: the current state of knowledge / A. Stavrou, V. Gkiousias, K. Kyprianou // Atherosclerosis. – 2016. – Vol. 249. – P. 88 – 8. – [doi: 10.1016/j.atherosclerosis.2016.03.036](https://doi.org/10.1016/j.atherosclerosis.2016.03.036).

98. Coronary endothelial dysfunction is associated with inflammation and vasa vasorum proliferation in patients with early atherosclerosis / B.J. Choi, Y. Matsuo, T. Aoki [et al.] // *Arterioscler. Thromb. Vasc. Biol.* – 2014. – Vol. 34. – №11. – P. 2473–7. - [doi:10.1161/ATVBAHA.114.304445](https://doi.org/10.1161/ATVBAHA.114.304445)
99. Darwazah, A.K. Coronary endarterectomy on beating heart: is it worth doing? / A.K. Darwazah, R.A. Abu Sham'a, I.H.J. Yasin // *Card. Surg.* – 2007. - Vol. 22. – №1. – P. 69-72. - [doi: 10.1111/j.1540-8191.2006.00347.x](https://doi.org/10.1111/j.1540-8191.2006.00347.x)
100. De Gregorio, J. Treatment strategies for long and calcified lesions. / J. De Gregorio, A.J. Colombo // *Interven. Cardiol.* – 1998. – Vol. 11. – P. 557–564. - [doi:10.1111/j.1540-8183.1998.tb00168.x](https://doi.org/10.1111/j.1540-8183.1998.tb00168.x)
101. De Leon, N. Use of aspirin and clopidogrel after coronary artery bypass graft surgery / N. De Leon, C.A. Jackevicius // *Ann. Pharmacother.* – 2012. – Vol. 46. – P. 678–87. - [doi: 10.1345/aph.1Q692.](https://doi.org/10.1345/aph.1Q692)
102. Diagnostic Accuracy of Fractional Flow Reserve From Anatomic CT Angiography / J.K. Min, J.Leipsic, M.J. Pencina [et al.] // *JAMA.* – 2012. - Vol. 308. – №12. – P. 1237-1245. - [doi: 10.1001/2012.jama.11274](https://doi.org/10.1001/2012.jama.11274)
103. Diagnostic performance of noninvasive fractional flow reserve derived from coronary computed tomography angiography in suspected coronary artery disease: the NXT trial (analysis of coronary blood flow using CT angiography: next steps) / B.L. Norgaard, J.Leipsic, S. Gaur [et al.] // *J. Am. Coll. Cardiol.* – 2014. – Vol. 63. – P.1145–55. - [doi: 10.1016/j.jacc.2013.11.043](https://doi.org/10.1016/j.jacc.2013.11.043)
104. Diagnostic performance of noninvasive fractional flow reserve derived from coronary computed tomography angiography in ischemia-causing coronary stenosis: a meta-analysis / A. Ding, G. Qiu, W. Lin [et al.] // *Jpn. J. Radiol.* - 2016. – Vol. 34. – P. 795. - [doi: 10.1007/s11604-016-0589-4](https://doi.org/10.1007/s11604-016-0589-4)
105. Diffuse coronary artery disease among other atherosclerotic plaque characteristics by coronary computed tomography angiography for predicting coronary vessel-specific ischemia by fractional flow reserve / A. Rizvi, B.Ó.

- Hartaigh, I. Danad [et al.] // *Atherosclerosis*. – 2017. – Vol. 258. – P.145 – 151. - [doi: 10.1016/j.atherosclerosis.2017.01.018](https://doi.org/10.1016/j.atherosclerosis.2017.01.018).
106. Diffuse Coronary Artery Disease Not Amenable to Revascularization: Long-term Prognosis. *Scientific letters / I. Lozano, E. Capin, E-M. De la Hera // Rev. Esp. Cardiol.* – 2015. – Vol. 68. – №7. – P. 629–640. – [doi:10.1016/j.rec.2015.02.013](https://doi.org/10.1016/j.rec.2015.02.013)
107. Dilley, R.B. The treatment of coronary occlusive disease by endarterectomy / R.B. Dilley, J.A. Cannon, A.A. Kattus // *J. Thorac. Cardiovasc. Surg.* – 1965. – Vol. 50. – P. 511–526.
108. Dion, R. La plastie chirurgicale du trone commun de`artere coronaire gauche. / R. Dion, R. Verhelstr, G. Schocvalrdts G. // *Ann. Chir.* – 1989. – Vol. 43. – № 2. – P. 85–89.
109. Djalilian, A.R. Adjunctive coronary endarterectomy: improved safety in modern cardiac surgery / A.R. Djalilian, S.J. Shumway // *Ann. Thorac. Surg.* – 1995. – Vol. 60. – №6. – P. 1749–1754. - [doi: 10.1016/0003-4975\(95\)00810-1](https://doi.org/10.1016/0003-4975(95)00810-1).
110. Does coronary endarterectomy increase the risk of coronary bypass? / S. Silberman, I. Dzigivker, O. Merin [et al.] // *J. Card. Surg.* – 2002. – Vol. 17. – P. 267–271. - [doi: 10.1111/j.1540-8191.2001.tb01138.x](https://doi.org/10.1111/j.1540-8191.2001.tb01138.x).
111. Does coronary endarterectomy increase the risk of coronary bypass? / S. Silberman, I. Dzigivker, O. Merin [et al.] // *J. Card. Surg.* – 2002. – Vol. 17. – №4. – P. 267–71. - [doi:10.1111/j.1540-8191.2001.tb01138.x](https://doi.org/10.1111/j.1540-8191.2001.tb01138.x).
112. Does coronary endarterectomy technique affect surgical outcome when combined with coronary artery bypass grafting? / E. Soyly, L. Harling, H. Ashrafian, T. Athanasiou // *Interact. CardioVasc. Thorac. Surg.* – 2014. - Vol. 19. – P. 848–55. - [doi: 10.1093/icvts/ivu261](https://doi.org/10.1093/icvts/ivu261).
113. Does reasonable incomplete surgical revascularization affect early or long-term survival in patients with multivessel coronary artery disease receiving left internal mammary artery bypass to left anterior descending artery? / A.J.

- Rastan, T. Walther, V. Falk [et al.] // *Circulation*. 2009. – Vol. 120. – P. 70–77. - [doi:10.1161/circulationaha.108.842005](https://doi.org/10.1161/circulationaha.108.842005)
114. Donald, B. Direct coronary artery surgery with endarterectomy and patch-graft reconstruction: clinical application and technical consideration. / B. Donald, D.B. Effler, K.J. Laurence // *Thorac. Cardiovasc. Surg.* – 1957. – Vol. 53. – P. 93-101.
115. Dual anti-platelet therapy after coronary artery bypass grafting: is there any benefit? A systematic review and meta-analysis / S.V. Deo, S.M. Dunlay, I.K. Shah [et al.] // *J. Card. Surg.* – 2013. – Vol. 28. – P. 109–16. - [doi: 10.1111/jocs.12074](https://doi.org/10.1111/jocs.12074).
116. Dumanian, A.V. Endarterectomy of the branches of the left coronary artery in combination with an aorta-to-coronary reversed saphenous vein graft / A.V. Dumanian, H.G. Giragos, H.A Hadidian // *Ann. Thorac. Surg.* – 1972. – Vol. 14. – P. 609–614. - [doi:10.1016/S0003-4975\(10\)65272-1](https://doi.org/10.1016/S0003-4975(10)65272-1).
117. Dumanian, V. Endarterectomy of the branches of the left coronary artery in combination with an aorta-to-coronary reversed saphenus vein graft / V.J. Dumanian // *Cardiovasc. Surg.* – 1974. – Vol.15. – P. 154–157.
118. Early and late outcome after off-pump coronary artery bypass graft surgery with coronary endarterectomy: a single-center 10-year experience / H.A. Vohra, R. Kanwar, T. Khan, W.R. Dimitri // *Ann. Thorac. Surg.* – 2006. – Vol. 81. – № 5. – P. 1691-6. - [doi: 10.1016/j.athoracsur.2005.12.028](https://doi.org/10.1016/j.athoracsur.2005.12.028)
119. Early and late results of coronary endarterectomy. Analysis of 3,369 patients / J.J. Livesay, D.A. Cooley, G.L. Hallman [et al.] // *J. Thorac. Cardiovasc. Surg.* – 1986. – Vol. 92. – P. 649–60.
120. Early and mid-term results of off-pump endarterectomy of the left anterior descending artery. / M. Takahashi, S. Gohil, B. Tong [et al.] // *Interact. Cardiovasc. Thorac. Surg.* – 2013. – Vol. 16. – №3. – P. 301–306 – [doi: 10.1093/icvts/ivs482](https://doi.org/10.1093/icvts/ivs482).

121. Early and mid-term results of off-pump endarterectomy of the left anterior descending artery / M. Takahashi, S. Gohil, B. Tong [et al.] // *Interact. Cardiovascular. Thoracic. Surg.* – 2013. – Vol. 16. – №3. – P. 301-305. - [doi:10.1093/icvts/ivs482](https://doi.org/10.1093/icvts/ivs482).
122. Early results of coronary artery bypass grafting with coronary endarterectomy for severe coronary artery disease / J.D. Schmitto, P. Kolat, P. Ortmann [et al.] // *J. Cardiothorac. Surg.* – 2009. – Vol. 4. – №4. – P. 52. - [doi:10.1186/1749-8090-4-52](https://doi.org/10.1186/1749-8090-4-52).
123. Effects of intima stiffness and plaque morphology on peak cap stress / A.C. Akyildiz, L. Speelman, H. Van Brummelen [et al.] // *Biomed. Eng. Online.* – 2011. – Vol. 8. – P. 25–27. - [doi: 10.1186/1475-925X-10-25](https://doi.org/10.1186/1475-925X-10-25).
124. Effler, D.B. Direct coronary surgery with endarterectomy and patch-graft reconstruction: clinical application and technical consideration. / D.B. Effler // *Surgery.* – 1967. -Vol. 53. – P. 93-98.
125. Ellis, F.N. The patch technique as an adjunct to coronary endarterectomy. / F.N. Ellis, D.A. J. Cooley // *Thorac. Cardiovasc. Surg.* – 1961. – Vol. 41. – P. 132-139.
126. Endarterectomy in the treatment of coronary artery disease / D.B. Effler, L.K. Groves, F.M. Jr. Sones, E.K. Shirey // *Thorac. Cardiovasc. Surg.* – 1964. - Vol. 47. – P.98–102.
127. Endarterectomy in the treatment of coronary artery disease / D.B. Effler, L.K. Groves, F.M. Jr. Sones, E.K. Shirey // *J. Thorac. Cardiovasc. Surg.* – 1964. – Vol. 47. – P. 98–108
128. Endarterectomy of the left anterior descending and mainstem coronary arteries: a technique for reconstruction of inoperable arteries / V. Parsonnet, L. Gilbert, I. Gielchinsky, E.K. Bhaktan // *Surgery.* – 1976. – Vol. 80. – №6. – P. 662–673
129. Endarterectomy, vein patch, and mammary bypass of the anterior descending artery / J.S. Ladowski, M.H. Schatzlein, A.C. Peterson // *Ann. Thorac. Surg.* – 1991. – Vol. 52. – P. 1187–9. - [doi: 10.1016/0003-4975\(91\)91314-1](https://doi.org/10.1016/0003-4975(91)91314-1).

130. Epidemiology and pathogenesis of diffuse obstructive coronary artery disease: the role of arterial stiffness, shear stress, monocyte subsets and circulating microparticles / R.A. Brow, E. Shantsila, C. Varma, G.Y. Lip // *Ann. Med.* – 2016. – Vol. 48. – №6. – P. 444–55. – [doi:10.1080/07853890.2016.1190861](https://doi.org/10.1080/07853890.2016.1190861).
131. Evolving concepts of angiogram: fractional flow reserve discordances in 4000 coronary stenoses / G. Toth, M. Hamilos, S. Pyxaras [et al.] // *Eur. Heart J.* – 2014. – Vol. 35. – P. 2831-8. - [doi: 10.1093/eurheartj/ehu094](https://doi.org/10.1093/eurheartj/ehu094).
132. Expert consensus document on the use of antiplatelet agents / C. Paterno, F. Bachmann, C. Baigent [et al.] // *Eur. Heart. J.* – 2004. – Vol. 25. – P. 166–81. - [doi: 10.1157/13066457](https://doi.org/10.1157/13066457).
133. Extensive endarterectomy and reconstruction of the left anterior descending artery: early and late outcomes / P.O. Myers, M. Tabata, P.S. Shekar [et al.] // *J. Thorac. Cardiovasc. Surg.* – 2012. – Vol. 143. – P. 1336–1340. - [doi: 10.1016/j.jtcvs.2011.08.058](https://doi.org/10.1016/j.jtcvs.2011.08.058)
134. Extensive reconstruction of the left anterior descending coronary artery with an internal thoracic artery graft. / T. Fukui, M. Tabata, M. Taguri [et al.] // *Ann. Thorac. Surg.* – 2011. – Vol. 91. – P. 445–51. - [doi: 10.1016/j.athoracsur.2010.10.002](https://doi.org/10.1016/j.athoracsur.2010.10.002)
135. FAME 2 Trial Investigators. Fractional flow reserve-guided PCI for stable coronary artery disease / B. De Bruyne, W.F. Fearon, N.H. [et al.] // *N. Engl. J. Med.* – 2014. – Vol. 371. – P. 1208-17. - [doi: 10.1056/NEJMoa1408758](https://doi.org/10.1056/NEJMoa1408758).
136. FFR result post PCI is suboptimal in long diffuse coronary artery disease / A. Baranauskas, A. Peace, A. Kibarskis [et al.] // *EuroIntervention.* – 2016. – Vol. 20. – P. 1473-1480. - [doi: 10.4244/EIJ-D-15-00514](https://doi.org/10.4244/EIJ-D-15-00514).
137. Flow and wall shear stress in end-to-side and side-to-side anastomosis of venous coronary artery bypass grafts / T. Frauenfelder, E. Boutsianis, T. Schertler [et al.] // *BioMedical Engineering.* – 2007. – Vol. 6. – P. 35. - [doi:10.1186/1475-925X-6-35](https://doi.org/10.1186/1475-925X-6-35).

138. Focusing on Patient Subcategories: When Could We Expect a Suboptimal Late Result after Coronary Endarterectomy? / M. Russo, P. Nardi, G. Saitto [et al.] // Thorac. Cardiovasc. Surg. – 2018. – Vol. 66. – №06. – P. 498-498. - [doi:10.1055/s-0037-1603451](https://doi.org/10.1055/s-0037-1603451)
139. Fracassi, F. Current interventional coronary applications of excimer laser / F. Fracassi, M. Roberto, G. Niccoli // Expert. Rev. Med. Devices. - 2013. – Vol. 10. – №4. – P. 541 – 549. – [doi: 10.1586/17434440.2013.811846](https://doi.org/10.1586/17434440.2013.811846).
140. Fractional flow reserve computed from noninvasive CT angiography data: diagnostic performance of an on-site clinician-operated computational fluid dynamics algorithm / A. Coenen, M.M. Lubbers, A. Kurata A [et al.] // Radiology. – 2015. – Vol. 274. – P. 674–83. - [doi:10.1148/radiol.14140992](https://doi.org/10.1148/radiol.14140992).
141. Frank, H. The ciba collection of medical illustration. / H. Frank, M. Netter // Cardiol. – 1965. – Vol. 5. P. 239-240.
142. Frequency and Clinical Implications of Fluid Dynamically Significant Diffuse Coronary Artery Disease Manifest as Graded, Longitudinal, Base-to-Apex Myocardial Perfusion Abnormalities by Noninvasive Positron Emission Tomography / K. L. Gould, Y. Nakagawa, K. Nakagawa [et al.] // Circulation. – 2000. – Vol. 101. – P. 1931– 1939. - [doi: 10.1161/01.cir.101.16.1931](https://doi.org/10.1161/01.cir.101.16.1931).
143. Frequency and clinical implications of fluid dynamically significant diffuse coronary artery disease manifest as graded, longitudinal, base-to-apex myocardial perfusion abnormalities by noninvasive positron emission tomography / K.L. Gould, Y. Nakagawa, K. Nakagawa [et al.] // Circulation. – 2000. – Vol. 101. – №16. – P. 193–19. – [doi: 10.1161/01.cir.101.16.1931](https://doi.org/10.1161/01.cir.101.16.1931).
144. Frequency of repeat coronary bypass or coronary angioplasty after coronary artery bypass surgery using saphenous venous grafts / W.S. Wientraub, E.L. Jones, J.M. Graver, R.A. Guyton // Am. J. Cardiol. – 1994. – Vol. 73. – P. 103– 112. - [doi: 10.1016/0002-9149\(94\)90198-8](https://doi.org/10.1016/0002-9149(94)90198-8).

145. Fukui, T. Coronary Endarterectomy and Stent Removal in Patients With In-Stent Restenosis / T. Fukui, S. Takanashi, Y. Hosoda // *Ann. Thorac. Surg.* – 2005. – Vol. 79. – P. 558 – 563. – [doi:10.1016/j.athoracsur.2004.07.064](https://doi.org/10.1016/j.athoracsur.2004.07.064)
146. Fundaro, P. Coronary endarterectomy combined with saphenous vein patch reconstruction and internal mammary artery grafting. / P. Fundaro, P. DiBiasi, C. Santoli // *Tex. Heart Inst. J.* – 1987. – Vol. 14. – P. 389-394.
147. Fundaro, P. Endarterectomia coronarica istato delliarte / P. Fundaro, C. Santoli // *J. Ital. Cardiol.* – 1986. – Vol. 16. – P. 835–844.
148. Fundaró, P. Technical progress in coronary surgery. / P. Fundaró, P. Di Biasi, C. Santoli // *Curr. Opin. Cardiol.* – 1991. – Vol. 6. – №6. – P. 892-7.
149. González Santos, J.M. Coronary Artery Surgery in Diabetic Patients / J.M. González Santos, M.C. Ruiz // *Rev. Esp. Cardiol.* – 2002. – Vol. 55. – P. 1311 – 22. – [doi: 10.1016/s0300-8932\(02\)76803-6](https://doi.org/10.1016/s0300-8932(02)76803-6).
150. Graham, M.M. Angiographic quantification of diffuse coronary artery disease: reliability and prognostic value for bypass operations. / M.M. Graham, R.J. Chambers, R.F. Davies // *J. Thorac. Cardiovasc. Surg.* 1999. – Vol. 118. – P. 618-627. – [doi:10.1016/S0022-5223\(99\)70006-1](https://doi.org/10.1016/S0022-5223(99)70006-1)
151. Griffith, L.S. Changes coronary circulation and segmental ventricular motion after safenus-vein coronary bypass graft surgery. / L.S. Griffith, S.C Achuff, C.R. Conti // *New Engl. J. Med.* – 1973. – Vol. 288. – P. 589-599.
152. Gross, K.S. Mast cell infiltration: a possible mechanism for vein graft vasospasm. / K.S. Gross, M.N. El-Sanadiki, J.J. Murray // *Surgery.* – 1988. – Vol. 104. – №2. – P. 171-177.
153. Growth in Percutaneous Coronary Intervention Capacity Relative to Population and Disease Prevalence / J.R. Langabeer, T.D. Henry, D.J. Kereiakes // *J. Am. Heart Assoc.* – 2013. – Vol. 2. – P. 113 – 2. – [doi:10.1161/JAHA.113.000370](https://doi.org/10.1161/JAHA.113.000370)
154. Guidelines for percutaneous transluminal coronary angioplasty. A report of the American College of Cardiology/American Heart Association Task Force on Assessment of Diagnostic and Therapeutic Cardiovascular Procedures

- (Subcommittee on Percutaneous Transluminal Coronary Angioplasty) / T.J. Ryan, D.P. Faxon, R.M. Gunnar [et al.] // *Circulation*. – 1988. – Vol. 78. – P. 486–502. - [doi: 10.1161/01.cir.78.2.486](https://doi.org/10.1161/01.cir.78.2.486).
155. Haijola, P. T. Fate of gas endarterectomized coronary artery segment / P.T. Haijola // *J. Cardiovasc. Surg.* – 1973. – Spec. No. – P. 95–101.
156. Haijola, P.T. Coronary bypass grafting with multiple coronary endarterectomies / P.T. Haijola, A.L. Harjula, A. Järvinen A // *Adv. Cardiol.* – 1988. – Vol. 36. – P. 8–12.
157. Head, S.J. Drug-eluting stent implantation for coronary artery disease: current stents and a comparison with bypass surgery. / S.J. Head, A.J. Bogers, A.P. Kappetein // *Curr. Opin. Pharmacol.* – 2012. – Vol. 12. – №2. – P. 147–54. - [doi: 10.1016/j.coph.2012.01.003](https://doi.org/10.1016/j.coph.2012.01.003)
158. High mortality associated with precluded coronary artery bypass surgery caused by severe distal coronary artery disease / A.S. Rocha, N.P. Dassa, F.J. Pittella [et al.] // *Circulation*. – 2005. – Vol. 112. – P. 328–331. - [doi:10.1161/CIRCULATIONAHA.104.525717](https://doi.org/10.1161/CIRCULATIONAHA.104.525717)
159. High mortality associated with precluded coronary artery bypass surgery caused by severe distal coronary artery disease / A.S. Rocha, N.P. Dassa, F.J. Pittella // *Circulation*. – 2005. – Vol. 112. – №9Suppl. – P. I328 – 31. - [doi:10.1161/CIRCULATIONAHA.104.525717](https://doi.org/10.1161/CIRCULATIONAHA.104.525717)
160. Hynes, C. A Single Center Experience with Coronary Endarterectomy and Vein Patch Reconstruction / C. Hynes, G.A. Trachiotis // *World J. Cardiovasc. Surg.* – 2015. – Vol. 5. – P. 11–17. - [doi: 10.4236/wjcs.2015.52003](https://doi.org/10.4236/wjcs.2015.52003).
161. Identification of preoperative variables needed for risk adjustment of short-term mortality after coronary artery bypass graft surgery. The Working Group Panel on the Cooperative CABG Database Project / R.H. Jones, E.L. Hannan, K.E. Hammermeister [et al.] // *J. Am. Coll. Cardiol.* – 1996. – Vol. 28. – P. 1478–87. - [doi: 10.1016/s0735-1097\(96\)00359-2](https://doi.org/10.1016/s0735-1097(96)00359-2).

162. Impact of functional focal versus diffuse coronary artery disease on bypass graft patency. / Y. Shiono, T. Kubo, K. Honda [et al.] // *Int. J. Cardiol.* – 2016. – Vol. 1. – P. 222:16-21. - [doi: 10.1016/j.ijcard.2016.07.052](https://doi.org/10.1016/j.ijcard.2016.07.052)
163. Improved clinical outcomes in patients undergoing coronary artery bypass grafting with coronary endarterectomy / O.M. Shapira, G. Akopian, A. Hussain [et al.] // *Ann. Thorac. Surg.* – 1999. – Vol. 68. – P. 2273–8. - [doi: 10.1016/s0003-4975\(99\)01050-4](https://doi.org/10.1016/s0003-4975(99)01050-4).
164. Improved survival of surgically treated patients with triple vessel coronary artery disease and severe angina pectoris. A report from the Coronary Artery Surgery Study (CASS) registry. / W.O. Myers, H.V. Schaff, B.J. Gersh [et al.] // *J. Thorac. Cardiovasc. Surg.* – 1989. – Vol.97. – P. 487–95.
165. In hospital outcome of patients undergoing coronary endarterectomy: comparison between off-pump vs on pump CABG / I. Hussain, A. Ghaffar, A.J. Shahbaz A [et al.] // *Ayub. Med. Coll. Abbottabad.* – 2008. – Vol. 20. – P. 31–6
166. In-hospital outcome of percutaneous transluminal coronary angioplasty for long lesions and diffuse coronary artery disease. / U. Kaul, P.T. Upasani, R. Agarwal R. [et al.] // *Cathet. Cardiovasc. Diagn.* – 1995. – Vol.35. – P. 294–300. - [doi: 10.1002/ccd.1810350404](https://doi.org/10.1002/ccd.1810350404).
167. Influence of previous percutaneous coronary intervention on clinical outcome of coronary artery bypass grafting: a meta-analysis of comparative studies / Ch. Ueki, G. Sakaguchi, T. Akimoto [et al.] // *Interac. CardioVasc. Thorac. Surg.* – 2015. – Vol. 20. – №4. – P. 531 – 537. – [doi:10.1093/icvts/ivu449](https://doi.org/10.1093/icvts/ivu449)
168. Initial experience with long coronary stents: the changing practice of coronary angioplasty. / Y. Rozenman, A. Mereuta, M. Mosseri [et al.] // *Am. Heart. J.* – 1997. – Vol. 134. – P. 355–361. - [doi:10.1016/s0002-8703\(97\)70068-1](https://doi.org/10.1016/s0002-8703(97)70068-1)
169. Intraoperative intra-aortic balloon pump improves 30-day outcomes of patients undergoing extensive coronary endarterectomy / Z. Wu, C. Liu, Y. Fang [et al.]

// J. Cardiothorac. Surg. – 2020. – Vol. 15. – №1. – P. 223. – [doi:10.1186/s13019-020-01261-5](https://doi.org/10.1186/s13019-020-01261-5)

170. Is the internal thoracic artery the conduit of choice replaces a stenotic vein graft? / D. Navia, D.M. Cosgrove, B.W. Lytle [et al.] // Ann. Thorac. Surg. – 1994. – Vol. 57. – P. 40 – 44. – [doi: 10.1016/0003-4975\(94\)90362-x](https://doi.org/10.1016/0003-4975(94)90362-x).
171. Iterative Image Reconstruction Improves the Accuracy of Automated Plaque Burden Assessment in Coronary CT Angiography: A Comparison With Intravascular Ultrasound / S.B. Puchner, M. Ferencik, A. Maehara [at al.] // AJR. Am. J. Roentgenol. – 2017. – Vol. 208. – P. 777 – 784. – [doi: 10.2214/AJR.16.17187](https://doi.org/10.2214/AJR.16.17187)
172. Janiec, M. Long-term outcome after coronary endarterectomy adjunct to coronary artery bypass grafting / M. Janiec, S. Ragnarsson, S. Nozohoor // Interact. CardioVasc. Thorac. Surg. – 2019. – Vol. 29. – P. 22 – 7. – [doi:10.1093/icvts/ivy363](https://doi.org/10.1093/icvts/ivy363)
173. Johansson, T. Laser angioplastie der Koronargefasse. Laser angioplasty of coronary arteries. Summary / T. Johansson, S. Mathis. - Vienna, Austria: Ludwig Boltzmann Institut fuer Health Technology Assessment (LBI-HTA) Decision Support Document No. 39. – 2010. – P. 27.
174. Jonjev, Z. Late results of myocardial revascularization in patients with coronary artery endarterectomy / Z. Jonjev, A. Redzek, N. Radovanovic // Med. Pregl. – 2000. – Vol. 53. – №7-8. – P. 373 – 377.
175. Keon, W.J. Coronary endarterectomy. An adjunct to coronary artery bypass grafting / W.J. Keon, R.G. Masters, A. Koshal // Surg. Clin. North. Am. – 1988. – Vol. 68. – P. 669–678.
176. Keshavamurthy, S. Extensive endarterectomy, onlay patch, and internal mammary bypass of the left anterior descending coronary artery / S. Keshavamurthy, N.M. Sankar, K.M. Cherian // Ann. Thorac. Surg. – 2013. – Vol. 95. – №3. – P. 1136. - [doi: 10.1016/j.athoracsur.2012.08.108](https://doi.org/10.1016/j.athoracsur.2012.08.108).

177. Kirali. K., Özen Y. Surgical Treatment in Diffuse Coronary Artery Disease, Coronary Artery Disease - Assessment, Surgery, Prevention, Prof. Kaan Kirali (Ed.), 2015; InTech. - [doi:10.5772/61514](https://doi.org/10.5772/61514). Available from: <http://www.intechopen.com/books/coronary-artery-disease-assessment-surgery-prevention/surgical-treatment-in-diffuse-coronary-artery-disease>.
178. Ladowski, J.S. Endarterectomy, vein patch and mammary bypass of the anterior descending artery. / J.S. Ladowski, M.H. Schatzlein, D.J. Underhill, A.C. Peterson // Ann. Thorac. Surg. – 1991. – Vol.52. – P. 1187–9.
179. Left anterior descending coronary endarterectomy: early and late results in 196 consecutive patients / J.G. Byrne, A.N. Karavas, T. Gudbjartson [et al.] // Ann. Thorac. Surg. – 2004. – Vol.78. – P.867—873. – [doi:10.1016/j.athoracsur.2004.03.046](https://doi.org/10.1016/j.athoracsur.2004.03.046)
180. Left anterior descending endarterectomy and internal thoracic artery bypass for diffuse coronary disease / I.S. Gill, D.S. Beanlands, W.D. Boyd [et al.] // Ann. Thorac. Surg. – 1998. – Vol. 65. – P. 659–662. - [doi: 10.1016/s0003-4975\(97\)01301-5](https://doi.org/10.1016/s0003-4975(97)01301-5).
181. Leipsic, J. FFRCT for Complex Coronary Artery Disease Treatment Planning: New Opportunities / J. Leipsic, J. Weir-McCall, P. Blanke // Interv. Cardiol. - 2018. – Vol. 13. – №3. – P. 126–128. - [doi: 10.15420/icr.2018.14.3](https://doi.org/10.15420/icr.2018.14.3)
182. Livesay, J.J. Early and late results of coronary endarterectomy. Analysis of 3369 patients / J.J. Livesay, D.A. Cooley, G.L. Hallman // J. Thorac. Cardiovasc. Surg. – 1986. – Vol. 92. – P. 649–660.
183. Long Segmental Reconstruction of Diffusely Diseased Left Anterior Descending Coronary Artery Using Left Internal Thoracic Artery with Extensive Endarterectomy / W. Heo, H.K. Min, D.K. Kang // Korean J. Thorac. Cardiovasc. Surg. - 2015. – Vol. 48. – P. 285-288. - doi.org/10.5090/kjtcs.2015.48.4.285

184. Long-term angiographic results of coronary endarterectomy / V.A. Ferraris, J.D. Harrah, D.M. Moritz [et al.] // *Ann. Thorac. Surg.* – 2000. – Vol. 69. – P. 1737–1743. - [doi: 10.1016/s0003-4975\(00\)01293-5](https://doi.org/10.1016/s0003-4975(00)01293-5).
185. Long-term daraelitid use does not affect coronary plaque composition assessed using multimodality intravascular imaging modalities: a randomized-controlled study / W.G. Choi, M. Prasad, R. Lennon [et al.] // *Coron. Artery. Dis.* – 2018. – Vol. 29. – №2. – P. 104–113. - [doi:10.1097/MCA.0000000000000573](https://doi.org/10.1097/MCA.0000000000000573).
186. Long-term outcomes following fractional flow reserve-guided treatment of angiographically ambiguous left main coronary artery disease: A meta-analysis of prospective cohort studies / J. Mallidi, A.R. Atreya, J. [et al.] // *Catheter. Cardiovasc. Interv.* – 2015. – Vol. 86. – №1. – P. 12-8. - [doi: 10.1002/ccd.25894](https://doi.org/10.1002/ccd.25894)
187. Long-Term Outcomes of Coronary Endarterectomy in Patients with Complete Imaging Follow-Up / Sh.-E. Shehada, F. Mourad, D. Wendt [et al.] // *Sem. Thorac. Cardiovasc. Surg.* – 2019. – Vol. 32. – №4. – P. 730 – 737. – [doi: 10.1053/j.semtcvs.2019.04.008](https://doi.org/10.1053/j.semtcvs.2019.04.008)
188. Long-term results of reconstruction of the left anterior descending coronary artery in diffuse atherosclerotic lesions. / O. Tasdemir, U. Kiziltepe, H.Y. Karagoz [et al.] // *J. Thorac. Cardiovasc. Surg.* – 1996. – Vol.112. – P. 745-754. – [doi: 10.1016/S0022-5223\(96\)70061-2](https://doi.org/10.1016/S0022-5223(96)70061-2)
189. Long-term results of the left anterior descending coronary artery reconstruction with left internal thoracic artery / T.N. Ogus, M. Basaran, O. Selimoglu [et al.] // *Ann. Thorac. Surg.* – 2007. – Vol. 83. – №2. – P. 496–501. - [doi: 10.1016/j.athoracsur.2006.09.073](https://doi.org/10.1016/j.athoracsur.2006.09.073).
190. Long-term survival from 801 adjunctive coronary endarterectomies in diffuse coronary artery disease / P, Ariyaratnama, K. Javangulab, S. Papaspyros [et al.] // *Eur. J. Cardiothorac. Surg.* – 2012. – Vol. 42. – №6. – P. e140 – e145. – [doi:10.1093/ejcts/ezs510](https://doi.org/10.1093/ejcts/ezs510)

191. Manual coronary endarterectomy with saphenous bypass: experience with 263 patients / E. Wallsh, A.J. Franzone, R.H. Clauss [et al.] // *Ann. Thorac. Surg.* – 1981. – Vol. 32. P. 451–457. - [doi: 10.1016/s0003-4975\(10\)61776-6](https://doi.org/10.1016/s0003-4975(10)61776-6).
192. Microcalcifications increase coronary vulnerable plaque rupture potential: a patient-based micro-CT fluid-structure interaction study / S.H. Rambhia, X. Liang, M. Xenos [et al.] // *Ann. Biomed. Eng.* – 2012. – Vol. 40. – P. 1443–1454. - [doi: 10.1007/s10439-012-0511-x](https://doi.org/10.1007/s10439-012-0511-x).
193. Mid-term outcome and angiographic follow-up of endarterectomy of the left anterior descending artery in patients undergoing coronary artery bypass surgery / Z.M. Binsalamah, N. Al-Sarraf, R.K. Chaturvedi [et al.] // *J. Card. Surg.* – 2014. – Vol. 29. – №1. – P. 1–7. - [doi: 10.1111/jocs.12230](https://doi.org/10.1111/jocs.12230).
194. Mid-term results after extensive vein patch reconstruction and internal mammary grafting of the diffusely diseased left anterior descending coronary artery / F. Santini, G. Casali, M. Lusini [et al.] // *Eur. J. Cardiothorac. Surg.* – 2002. – Vol. 21. – P. 1020–1025. - [doi: 10.1016/s1010-7940\(02\)00074-x](https://doi.org/10.1016/s1010-7940(02)00074-x).
195. Mills, N. L. Coronary endarterectomy: surgical techniques for patients with extensive atherosclerotic coronary disease / N.L. Mills // *Adv. Card. Surg.* – 1998. – Vol. 10. – P. 197–227.
196. Multiple overlapping drug-eluting stent treat diffuse disease of the left anterior descending coronary artery. / E. Tsagalou, A. Chieffo, I. Lakovou [et al.] // *J. Am. Coll. Cardiol.* – 2005. – Vol. 45. – №10. – P. 1570-1573. - [doi: 10.1016/j.jacc.2005.01.049](https://doi.org/10.1016/j.jacc.2005.01.049).
197. Myocardial revascularization procedures on multisegment diseased left anterior descending artery: endarterectomy or multiple sequential anastomoses (jumping)? / F. Alamanni, A. Parolari, M. Agrifoglio // *Minerva Cardioangiol.* – 1999. – Vol. 44. – №10. – P. 471–7.
198. Myocardial revascularization with coronary endarterectomy. Stratification of risk factors for early mortality / F.A. Atik, L.A. Oliveria Dalian, S.A. de

- Oliveria S.A. [et al.] // *Arc. Bras. Cardiol.* – 2000. – Vol. 75. – P. 275 – 280. – [doi: 10.1590/s0066-782x2000001000002](https://doi.org/10.1590/s0066-782x2000001000002).
199. Naseri, E. Comparison of off-pump and conventional coronary endarterectomy / E. Naseri, M. Sevinç, M.K. Erk // *Heart Surg. Forum.* – 2003. – Vol. 6. – №4. – P.216–9.
200. Nemati, M.H. Outcome and graft patency in coronary artery bypass grafting with coronary endarterectomy / M.N. Nemati, B. Astaneh, S. Khosropanah // *Korean J. Thorac. Cardiovasc. Surg.* – 2015. – Vol. 48. – №1. – P. 13–24. - [doi: 10.5090/kjtcs.2015.48.1.13](https://doi.org/10.5090/kjtcs.2015.48.1.13).
201. New diagnostic criteria for diabetes and coronary artery disease: insights from an angiographic study / F. Ledru, P. Ducimetière, S. Battaglia [et al.] // *J. Am. Coll. Cardiol.* – 2001. – Vol. 37. – №6. – P. 1543–1550. – [doi: 10.1016/s0735-1097\(01\)01183-4](https://doi.org/10.1016/s0735-1097(01)01183-4).
202. Nishigawa, K. Coronary endarterectomy for the diffusely diseased coronary artery / K. Nishigawa, T. Fukui, S. Takanashi // *Gen. Thorac. Cardiovasc. Surg.* – 2014. – Vol. 62. – P. 461. - doi.org/10.1007/s11748-014-0414-x
203. Nishigawa, K. Off-pump coronary endarterectomy with stent removal for in-stent restenosis in the left anterior descending artery / K. Nishigawa, T. Fuku, S. Takanashi // *Interac. CardioVasc. Thorac. Surg.* – 2015. – Vol. 21. – №5. – P. 594 – 597. – [doi:10.1093/icvts/ivv210](https://doi.org/10.1093/icvts/ivv210)
204. No authors listed. Low-molecular-weight heparin during instability in coronary artery disease. Fragmin during Instability in Coronary Artery Disease (FRISC) study group / *Lancet.* – 1996. – Vol. 347. – P. 561–8. - [doi: 10.1016/S0140-6736\(96\)91270-2](https://doi.org/10.1016/S0140-6736(96)91270-2)
205. Off-pump coronary artery bypass grafting attenuates morbidity and mortality for patients with low and high body mass index / W.B. Keeling, P.D. Kilgo, J.D. Puskas [et al.] // *J. Thorac. Cardiovasc. Surg.* – 2013. – Vol. 146. – №6. – P. 1442–8. - [doi: 10.1016/j.jtcvs.2012.09.035](https://doi.org/10.1016/j.jtcvs.2012.09.035)

206. Off-pump coronary endarterectomy in high-risk patients / F. Nurozler, T. Kutlu, G. Küçük, C. Ökten // *Asian Cardiovasc. Thorac. Ann.* – 2006. – Vol. 14. – P. 227–230. - [doi:10.1177/021849230601400312](https://doi.org/10.1177/021849230601400312)
207. Off-Pump Coronary Endarterectomy in High-Risk Patients / F. Nurozler, T. Kutlu, G. Küçük, C. Ökten // *Asian Cardiovasc. Thorac. Ann.* – 2006. – Vol. 14. – №3. – P. 227–230. - [doi:10.1177/021849230601400312](https://doi.org/10.1177/021849230601400312)
208. Off-pump long onlay bypass grafting using left internal mammary artery for diffusely diseased coronary artery / S. Takanashi, T. Fukui, Y. Hosoda, Y. Shimizu [et al.] // *Ann. Thorac. Surg.* – 2003. – Vol. 76. – №2. – P. 635–7. - [doi:10.1016/S0003-4975\(02\)05024-5](https://doi.org/10.1016/S0003-4975(02)05024-5)
209. Off-pump onlay-patch grafting using the left internal mammary artery for a diffusely diseased left anterior descending artery: in-hospital and mid-term outcomes / J. Shen, L. Xia, K. Song [et al.] // *Coron. Artery Dis.* – 2019. – Vol. 30. – №5. – P. 354 – 359. – [doi:10.1097/MCA.0000000000000724](https://doi.org/10.1097/MCA.0000000000000724)
210. Optimal method of coronary endarterectomy for diffusely diseased coronary arteries. / H. Nishi H, S. Miyamoto, S. Takanashi [et al.] // *Ann. Thorac. Surg.* – 2005. – Vol.79. – P. 846–52. - [doi: 10.1016/j.athoracsur.2004.06.070](https://doi.org/10.1016/j.athoracsur.2004.06.070).
211. Outcomes after complete versus incomplete revascularization of patients with multivessel coronary artery disease: a meta-analysis of 89,883 patients enrolled in randomized clinical trials and observational studies / S. Garcia, Y. Sandoval, H. Roukoz [et al.] // *J. Am. Coll. Cardiol.* – 2013. – Vol. 62. – P. 1421–31. - [doi: 10.1016/j.jacc.2013.05.033](https://doi.org/10.1016/j.jacc.2013.05.033).
212. Papakonstantinou, N.A. Coronary endarterectomy: new flavors from old recipes / N.A. Papakonstantinou, N.G. Baikoussis, E.J. Apostolakis // *Cardiol.* – 2014. – Vol. 63. – P. 397–401. - [doi: 10.1016/j.jjcc.2014.02.005](https://doi.org/10.1016/j.jjcc.2014.02.005).
213. Patient-specific modeling of blood flow and pressure in human coronary arteries. / H.J. Kim, I.E. Vignon-Clementel, J.S. Coogan J.S. [et al.] // *Ann. Biomed. Eng.* – 2010. – Vol. 38. – №10. – P. 3195-209. - [doi: 10.1007/s10439-010-0083-6](https://doi.org/10.1007/s10439-010-0083-6)

214. Pavia, R Lung cancer and cardiovascular diseases: occurrence, comorbidity and surgical timing / R. Pavia, F. Spinelli, M.J. Monaco // *Cardiovasc. Surg.* – 2007. – Vol. 48. – P. 227–31.
215. Peripheral vascular endothelial function testing as a noninvasive indicator of coronary artery disease / J.T. Kuvin, A.R. Patel, J. Sliney [et al.] // *J. Am. Coll. Cardiol.* – 2001. – Vol. 38. – №7. – P. 1843–1849. - [doi:10.1016/S0735-1097\(01\)01657-6](https://doi.org/10.1016/S0735-1097(01)01657-6)
216. Pijls, N.P. Functional measurement of coronary stenosis / N.P. Pijls, J.-W.E.M. Sels // *J. Am. Coll. Cardiol.* – 2012. - Vol. 59. – P. 1045–1057. - [doi: 10.1016/j.jacc.2011.09.077](https://doi.org/10.1016/j.jacc.2011.09.077).
217. Postoperative and long-term outcome of patients with chronic obstructive pulmonary disease undergoing coronary artery bypass grafting / D.C. Angouras, C.E. Anagnostopoulos, T.P. Chamogeorgakis [et al.] // *Ann. Thorac. Surg.* – 2010. – Vol. 89. – P. 1112–8. - [doi: 10.1016/j.athoracsur.2010.01.009](https://doi.org/10.1016/j.athoracsur.2010.01.009).
218. Powell, B. Management of lung cancer with concomitant cardiac disease / B. Powell, W.D. Bolton // *Thorac. Surg. Clin.* – 2018. – Vol. 28. – №1. – P. 69 - 79. – [doi: 10.1016/j.thorsurg.2017.08.008](https://doi.org/10.1016/j.thorsurg.2017.08.008)
219. Prognostic significance of multiple previous percutaneous coronary interventions in patients undergoing elective coronary artery bypass surgery / M. Thielmann, R. Leyh, P. Massudy [et al.] // *Circulation.* – 2006. – Vol. 114. – №Suppl. 1. – P. 1441 – 1447. – [doi: 10.1161/CIRCULATIONAHA.105.001024](https://doi.org/10.1161/CIRCULATIONAHA.105.001024).
220. Prognostic value of coronary computed tomography angiography during 5 years of follow-up in patients with suspected coronary artery disease / M. Hadamitzky, S. Täubert, S. Deseive [at al.] // *Eur. Heart J.* – 2013. – Vol. 34. – P. 3277–3285. – [doi: 10.1093/eurheartj/eh293](https://doi.org/10.1093/eurheartj/eh293)
221. Prognostic value of fractional flow reserve: linking physiologic severity to clinical outcomes / N.P. Johnson, G.G. Tóth, D. Lai [et al.] // *J. Am. Coll. Cardiol.* – 2014. – Vol. 64. – P. 1641-54. - [doi: 10.1016/j.jacc.2014.07.973](https://doi.org/10.1016/j.jacc.2014.07.973).

222. Prognostic value of nonobstructive and obstructive coronary artery disease detected by coronary computed tomography angiography to identify cardiovascular events / M.S. Bittencourt, E. Hulten, B. Ghoshhajra [et al.] // *Circ. Cardiovasc. Imaging*. – 2014. – Vol. 7. – P. 282 – 291. – [doi: 10.1161/CIRCIMAGING.113.001047](https://doi.org/10.1161/CIRCIMAGING.113.001047)
223. Prostacyclin reduces incidence of myocardial damage after coronary endarterectomy / Z.S. Jonjev, S. Nicin, V. Mujovic [et al.] // *Ann. Thorac. Surg.* – 2004. – Vol. 78. – P. 1299 – 1303. – [doi: 10.1016/j.athoracsur.2004.02.132](https://doi.org/10.1016/j.athoracsur.2004.02.132)
224. Qureshi, S.A. Endarterectomy of the left coronary system. Analysis of a 10-year experience / S.A. Qureshi, M.A. Halim, R. Pillai // *J. Thorac. Cardiovasc. Surg.* – 1985. – Vol. 89. – P. 852–859.
225. Reappraisal of coronary endarterectomy for the treatment of diffuse coronary artery disease / T.M. III Sundt, C.J. Camillo, E.N. Mendeloff [et al.] // *Ann. Thorac. Surg.* – 1999. – Vol. 68. – №4. – P. 1272–1277. - [doi: 10.1016/s0003-4975\(99\)00693-1](https://doi.org/10.1016/s0003-4975(99)00693-1).
226. Relationship between fractional flow reserve and residual plaque volume and clinical outcomes after optimal drug-eluting stent implantation: insight from intravascular ultrasound volumetric analysis / T. Ito, T. Tani, H. Fujita, N. Ohte // *N. Int. J. Cardiol.* – 2014. – Vol. 176. – №2. – P. 399–404. - [doi: 10.1016/j.ijcard.2014.07.115](https://doi.org/10.1016/j.ijcard.2014.07.115).
227. Results of long segmental reconstruction of left anterior descending artery using left internal thoracic artery. / Y. Kato, T. Shibata, S. Takanashi [et al.] // *Ann. Thorac. Surg.* – 2012. – Vol.93. – №4. – P. 1195-200. - [doi: 10.1016/j.athoracsur.2011.12.059](https://doi.org/10.1016/j.athoracsur.2011.12.059)
228. Results of Right Coronary Artery Endarterectomy With or Without Patchplasty / M.K. Gö1, B. Yilmazkaya, S. Göksel [et al.] // *Journal of Cardiac Surgery*. – 1999. – Vol. 14. – P. 75-81. - [doi:10.1111/j.1540-8191.1999.tb00954.x](https://doi.org/10.1111/j.1540-8191.1999.tb00954.x)

229. Right coronary endarterectomy. A procedure with increased risk of perioperative infarction / A.W. Gale, V.P. Chang, M.X. Shanahan [et al.] // Aust. NS. J. Surg. – 1977. – Vol. 47. – №4. – P. 515–518.
230. Robotically assisted coronary endarterectomy / M.Y. Dawood, E.J. Lehr, A. de Biasi [et al.] // Innovations (Phila). – 2011. – Vol. 6. – P. 391–394. - [doi: 10.1097/IMI.0b013e318237cff4](https://doi.org/10.1097/IMI.0b013e318237cff4).
231. Routine use of unilateral and bilateral radial arteries for coronary artery bypass graft surgery /R.F. Brodman, R. Frame, M. Camacho [et al.] // J. Am. Coll. Cardiol. – 1996. – Vol. 28. – P. 959 – 963. – [doi: 10.1016/s0735-1097\(96\)00265-3](https://doi.org/10.1016/s0735-1097(96)00265-3).
232. Sakaguchi, G. Impact of repeated percutaneous coronary intervention on long-term survival after subsequent coronary artery bypass surgery / G. Sakaguchi, T. Shimamoto, T. Komiya // J. Cardiothorac. Surg. – 2011. – Vol. 6. – P. 107. – [doi:10.1186/1749-8090-6-107](https://doi.org/10.1186/1749-8090-6-107).
233. Sakaguchi, G. Impact of repeated percutaneous coronary intervention on long-term survival after subsequent coronary artery bypass surgery / G. Sakaguchi, T. Shimamoto, T. Komiya // J. Cardiothorac. Surg. – 2011. – Vol. 6. – P. 107. – [doi:10.1186/1749-8090-6-107](https://doi.org/10.1186/1749-8090-6-107).
234. Salvage extensive coronary thromboendarterectomy for a ruptured left anterior descending artery / H.I. De Praetere, N. Di Bari, H. Gutermann [et al.] // Interact. Cardiovasc. Thorac. Surg. – 2012. – Vol. 15. – P. 759–761. -[doi: 10.1093/icvts/ivs282](https://doi.org/10.1093/icvts/ivs282).
235. Saphenous vein grafts with multiple versus single distal targets in patients undergoing coronary artery bypass surgery. / H. Rajendra, R.H. Mehta, T.B. Ferguson [et al.] // Circulation. – 2011. – Vol. 124. – P. 280-288. - [doi: 10.1161/CIRCULATIONAHA.110.991299](https://doi.org/10.1161/CIRCULATIONAHA.110.991299).
236. Schofield, P.M. Indications for percutaneous and surgical revascularisation: how far does the evidence base guide us [Review]. / P.M. Schofield // Heart. - 2003. – Vol. 89. – P. 565–70. – [doi:10.1136/heart.89.5.565](https://doi.org/10.1136/heart.89.5.565)

237. Sening, A. Strip grafting in coronary artery. / A.J. Sening // Thorac. Cardiovasc. Surg. – 1961. – Vol. 4. – P. 542-549.
238. Seventeen-year experience with bilateral internal mammary artery grafts / D.L. Gulbut, E.A. Traad, M. J. Dorman [et al.] // Ann. Thorac. Surg. – 1990. – Vol. 49. – P. 195 – 201. – [doi: 10.1016/0003-4975\(90\)90138-v](https://doi.org/10.1016/0003-4975(90)90138-v).
239. Sewell, W.H. Technique for the coronary snake graft operation. / W.H. Sewell, K.V. Sewell // Ann. Thorac. Surg. – 1976. – Vol. 22. – P. 58–65.
240. Short- and Long-Term Patient Outcomes from Combined Coronary Endarterectomy and Coronary Artery Bypass Grafting: A Meta-Analysis of 63,730 Patients (PRISMA) / J. Wang, C. Gu, W. Yu. [et al.] // Medicine (Baltimore). – 2015. – Vol. 94. – №41. – P. e1781. - [doi:10.1097/MD.0000000000001781](https://doi.org/10.1097/MD.0000000000001781)
241. Should we consider off-pump coronary artery bypass grafting in patients undergoing coronary endarterectomy? / E. Soylu, L. Harling, H. Ashrafiyan, Th. Athanasiou // Interactive CardioVascular and Thoracic Surgery, - 2014. – Vol. 19. – №2. – P. 295–301. - [doi:10.1093/icvts/ivu116](https://doi.org/10.1093/icvts/ivu116)
242. Singh, R.N. Internal mammary artery: a "live" conduit for coronary bypass. / R.N. Singh, J.A. Sosa // J. Thorac. Cardiovasc. Surg. – 1984. – Vol. 87. – P. 936-8.
243. Single versus double antiplatelet therapy in patients undergoing coronary artery bypass grafting with coronary endarterectomy: mid-term results and clinical implications / M. Russo, P. Nardi, G. Saitto [et al.] // Interact. CardioVasc. Thorac. Surg. – 2017. – Vol. 24. – P. 203–8. - [doi: 10.1093/icvts/ivw351](https://doi.org/10.1093/icvts/ivw351)
244. Single versus double antiplatelet therapy in patients undergoing coronary artery bypass grafting with coronary endarterectomy: mid-term results and clinical implications / M. Russo, P. Nardi, G. Saitto // Interact. CardioVasc. Thorac. Surg. – 2017. – Vol. 24. – P. 203–8. – [doi:10.1093/icvts/ivw351](https://doi.org/10.1093/icvts/ivw351)
245. Sirivella, S. Results of coronary artery endarterectomy and coronary artery bypass grafting for diffuse coronary artery disease / S. Sirivella, I. Gielchinsky,

- V. Parsonnet // *Ann. Thorac. Surg.* – 2005. – Vol. 80. – № 5. – P. 1738–44. - [doi:10.1016/j.athoracsur.2005.05.034](https://doi.org/10.1016/j.athoracsur.2005.05.034)
246. Sommerhaug, R.G. Early clinical results of long coronary arteriotomy, endarterectomy and reconstruction combined with multiple bypass grafting for severe coronary artery disease / R.G. Sommerhaug, S.F. Wolfe, D.A. Reid // *Am. J. Cardiol.* – 1990 – Vol. 66. – P. 651 – 659. – [doi: 10.1016/0002-9149\(90\)91124-o](https://doi.org/10.1016/0002-9149(90)91124-o).
247. Surgical angioplasty with exclusion of atheromatous plaques in case of diffuse disease of the left anterior descending artery: 2 years' follow-up / J.A. Barra, E. Bezon, P. Mondine [et al.] // *Eur. J. Cardiothorac. Surg* – 2000. – Vol. 17. – P.509–514. - [doi.org/10.1016/S1010-7940\(00\)00403-6](https://doi.org/10.1016/S1010-7940(00)00403-6)
248. Surgical treatment of diffuse coronary disease. / P. Fundarò, P. Di Biasi, L. Beretta [et al.] // *G. Ital. Cardiol.* – 1992. – Vol. 22. – №3. – P. 355-62.
249. Surgical treatment of left main disease and severe carotid stenosis: does the off-pump technique provide a better outcome? / M.O. Zembala, K. Filipiak, D. Ciesla [et al.] // *Eur. J. Cardiothorac. Surg.* – 2013. –Vol. 43. – P. 541-548. - [doi: 10.1093/ejcts/ezs277](https://doi.org/10.1093/ejcts/ezs277).
250. Survival and graft patency after coronary artery bypass grafting with coronary endarterectomy: role of arterial versus vein conduits / T.A. Schwann, A. Zacharias, C.J. Riordan [et al.] // *Ann. Thorac. Surg.* – 2007. – Vol. 84. – P. 25–31. - [doi: 10.1016/j.athoracsur.2007.02.053](https://doi.org/10.1016/j.athoracsur.2007.02.053)
251. Systematic review of beating heart surgery with Octopus Tissue Stabilizer / N.A. Scott, J.L. Knight, B.P. Bidstrup // *Eur. J. Cardio-thorac. Surg.* – 2002. – Vol. 21. – P. 804–817. - [doi: 10.1016/s1010-7940\(02\)00075-1](https://doi.org/10.1016/s1010-7940(02)00075-1).
252. Takanashi, S. Off-pump long onlay bypass grafting using left internal mammary artery for diffusely diseased coronary artery / S. Takanashi, T. Fukui, Y. Hosoda, Y. Shimuzu Y // *Ann. Thorac. Surg.* – 2003. – Vol. 76. – P. 635–637. - [doi: 10.1016/s0003-4975\(02\)05024-5](https://doi.org/10.1016/s0003-4975(02)05024-5).

253. Takanashi, Sh. Off-pump coronary bypass with endarterectomy / Sh. Takanashi // *Kyobu Geka*. – 2006. – Vol. 59. – №8 Suppl. – P. 637-41.
254. Technique of Long Mammary Patch Reconstruction of a Diffusely Diseased Left Anterior Descending Coronary Artery without Endarterectomy on the Beating Heart / A.D. Prabhu, R.A. Karim, S. Rajendran [et al.] // *Heart Surg. Forum* 2008. – Vol. 11. – №2. – P. E71–4. - [doi:10.1532/HSF98.20071155](https://doi.org/10.1532/HSF98.20071155)
255. Ten-Year Experience of Coronary Endarterectomy for the Diffusely Diseased Left Anterior Descending Artery / K. Nishigawa, T. Fukui, M. Yamazaki, Sh. Takanashi // *Ann. Thorac. Surg.* – 2017. – Vol. 103. – №3. – P. 710–716. - [doi:10.1016/j.athoracsur.2016.11.028](https://doi.org/10.1016/j.athoracsur.2016.11.028)
256. Terstein, P.S. High-speed rotational coronary atherectomy for patients with diffuse coronary artery disease / P.S. Terstein, D.C Warth, N. Haq // *J. Am. Coll. Cardiol.* – 1991. – Vol. 18. – P. 1694–1701.
257. The association between prior percutaneous coronary intervention and short-term outcomes after coronary artery bypass grafting / A. Hassan, K.J. Buth, R.J. Baskett [et al.] // *Am. Heart J.* – 2005. – Vol.150. – №5. – P. 1026–1031. – [doi: 10.1016/j.ahj.2005.03.035](https://doi.org/10.1016/j.ahj.2005.03.035).
258. The early and late results of combined off pump coronary artery bypass grafting and pulmonary resection in patients with concomitant lung cancer and unstable coronary heart disease / W. Dyszkiewicz, M. Jemielity, C. Piwkowski [et al.] // *Eur. J. Cardio. Thorac. Surg.* – 2008. – Vol. 34. – P. 531 – 535. – [doi:10.1016/j.ejcts.2008.05.017](https://doi.org/10.1016/j.ejcts.2008.05.017)
259. The impact of coronary artery endarterectomy on outcomes during coronary artery bypass grafting / D.J. LaPar, F. Anvari, J.N. Jr. Irvine [et al.] // *J. Card. Surg.* – 2011. - Vol. 26. – №3. – P. 247–53. - [doi:10.1111/j.1540-8191.2011.01247.x](https://doi.org/10.1111/j.1540-8191.2011.01247.x).
260. The impact of diffuseness of coronary artery disease on the outcomes of patients undergoing primary and reoperative coronary artery bypass grafting /

- N. McNeil, K. Buth, A. Brydie [et al.] // *Eur. J. Cardiothorac. Surg.* – 2007. – Vol. 31. – P. 827—833. - [doi: 10.1016/j.ejcts.2006.12.033](https://doi.org/10.1016/j.ejcts.2006.12.033).
261. The midterm results of coronary endarterectomy in patients with diffuse coronary artery disease / Z. Qiu, A.L. Merveesh, Y. Xu [et al.] // *J. Cardiothorac. Surg.* – 2018. – Vol. 13. – P. 90. - [doi:10.1186/s13019-018-0776-8](https://doi.org/10.1186/s13019-018-0776-8).
262. The SYNTAX Score: an angiographic tool grading the complexity of coronary artery disease / G. Sianos, M.A. Morel, A.P. Kappetein // *EuroIntervention.* – 2005. – Vol. 1. – №2. – P. 19 – 227.
263. Tiruvoipati, R. Coronary endarterectomy in the current era / R. Tiruvoipati, M. Loubani, G. Peek // *Curr. Opin. Cardiol.* – 2005. – Vol. 20. – P. 517–20. - [doi: 10.1097/01.hco.0000182834.03402.43](https://doi.org/10.1097/01.hco.0000182834.03402.43).
264. Transmyocardial laser revascularization as an adjunct to coronary artery bypass grafting: a randomized, multicenter study with 4-year follow-up. / O.H. Frazier, E. Tuzun, A. Eichstadt [et al.] // *Texas Heart J.* – 2004. – Vol. 31. – P. 231–9.
265. Two-year clinical follow up of coronary drug-eluting stent inpatients at high risk for coronary restenosis. / S. Azzarelli, F. Amico, A.R.J. Galassi // *Invasive. Cardiol.* – 2008. – Vol. 20. – P. 62-66.
266. Type 1 Diabetes and Coronary Artery Disease / T.J. Orchard, T. Costacou, A. Kretowski [et al.] // *Diabetes Care.* – 2006. – Vol. 29. – №11. – P. 2528– 2538. – [doi: 10.2337/dc06-1161](https://doi.org/10.2337/dc06-1161).
267. Vural, K. M. Long-term patency of sequential and individual saphenous vein coronary bypass grafts / K. M. Vural, E. Sener, O. Tasdemir // *Eur. J. Cardiothorac. Surg.* – 2001. – Vol. 19. – P. 140 – 144. – [doi: 10.1016/s1010-7940\(00\)00629-1](https://doi.org/10.1016/s1010-7940(00)00629-1).
268. Werner, G.S. Management of total restenotic occlusions. / G.S. Werner, H. Moehlis, K. Tischer // *EuroIntervention.* – 2009. – Vol. 5 (Suppl D). – D79-D83.

СПИСОК СОКРАЩЕНИЙ

- АКШ – аортокоронарное шунтирование
ВАБК – внутриаортальная баллонная контрапульсация
ВТК – ветвь тупого края
ДВ – диагональная ветвь
ДТП – дорожно-транспортное происшествие
ЗМЖА – задняя межжелудочковая артерия
ИБС – ишемическая болезнь сердца
ИМВ – интермедиальная ветвь огибающей артерии
ИВЛ – искусственная вентиляция лёгких
ИК – искусственное кровообращение
ИМ – ишемия миокарда
ИМбST – инфаркт миокарда без подъёма сегмента ST
ИМсST – инфаркт миокарда с подъёмом сегмента ST
КАГ – коронароангиография
КШГ - коронарошунтография
КФК – креатинфосфокиназа
КШ – коронарное шунтирование
ЛВГА – левая внутренняя грудная артерия
ЛЖ – левый желудочек
ЛКА – левая коронарная артерия
МИН - минуты
МКШ – маммарокоронарное шунтирование
МСКТ – мультиспиральная коронарошунтография
МВ-КФК – МВ-фракция креатинфосфокиназы
НС – нестабильная стенокардия
ОКС – острый коронарный синдром
ОА – огибающая артерия

ОИМ – острый инфаркт миокарда
ОЛЖ – обход левого желудочка
ПВГА – правая внутренняя грудная артерия
ПИМ – периоперационный инфаркт миокарда
ПОН – полиорганная недостаточность
ПКА – правая коронарная артерия
ПМЖА – передняя межжелудочковая артерия
СН – сердечная недостаточность
СД – сахарный диабет
ХОБЛ – хроническая обструктивная болезнь лёгких
Ч. – часы
ФВ ЛЖ – фракция выброса левого желудочка
ФРК – фракционный резерв кровотока
ХАН – хроническая артериальная недостаточность
ХПН – хроническая почечная недостаточность
ЧКВ – чрескожное коронарное вмешательство
ЧТКА – чрескожная транслюминальная коронарная ангиопластика
ЭАЭ – эндартерэктомия
ЭКГ – электрокардиография
ЭХО КГ – эхокардиография
ЯБЖ – язвенная болезнь желудка
NYHA – New York Heart Association
PSM - Propensity Score Matching (метод псевдорандомизации)